ATLAS DES MENSCHLICHEN GEHÖRORGANES

MIT BESONDERER BERÜCKSICHTIGUNG DER

TOPOGRAPHISCHEN UND CHIRURGISCHEN ANATOMIE DES SCHLÄFENBEINES.

VON

DR. A. SCHOENEMANN,

[illegible]

MIT 50 TAFELN [illegible] TEXT

[illegible] ENGLISCHE ÜBERSETZT VON DR. PERCIVAL J. HAY SHEFFIELD

JENA

VERLAG VON [illegible]

1907

The University of Chicago
Libraries

Aus dem Privatlaboratorium von P. D. Dr. Schoenemann, Bern.

ATLAS DES MENSCHLICHEN GEHÖRORGANES

MIT BESONDERER BERÜCKSICHTIGUNG DER

TOPOGRAPHISCHEN UND CHIRURGISCHEN ANATOMIE DES SCHLÄFENBEINES.

VON

DR. A. SCHOENEMANN,

P. D. FÜR OTOLOGIE, RHINOLOGIE UND LARYNGOLOGIE AN DER UNIVERSITÄT BERN.

MIT 30 TAFELN IN LICHTDRUCK UND 47 FIGUREN IM TEXT

INS ENGLISCHE ÜBERSETZT VON DR. PERCIVAL J. HAY, SHEFFIELD.

JENA
VERLAG VON GUSTAV FISCHER.
1907

f 537

Uebersetzungsrecht vorbehalten.

942457

Vorwort und Einleitung

Im Jahre 1875 hat Prof Rüdinger seinem „Atlas des menschlichen Gehörorgans" (München, Verlag von Ernst Stahl) folgende emblematische Worte vorausgeschickt:

„Naturwahre Abbildungen haben sich für das anatomische Studium aller Körperorgane als unentbehrliche Hilfsmittel erwiesen, besonders aber für das des menschlichen und tierischen Gehörorganes, welches der Präparation die größten Schwierigkeiten entgegenstellt. Da nun keine bildliche Darstellung getreuere Kopien von gut bearbeiteten Objekten zu liefern im stande ist, als die Photographie, so glaubt der Verfasser mit der Herausgabe des vorliegenden Atlas des Gehörorganes, bei dessen Herstellung die Photographie vorwiegend in Anwendung kam, den Fachgenossen Aerzten und Studierenden eine Arbeit zu liefern die geeignet sein dürfte, als treuer Führer nicht nur beim Unterricht und Selbststudium, sondern auch bei Anfertigung von Präparaten des komplizierten Sinnesorganes dienen zu können."

Wenn ich mir heute herausnehme, auch meinem Tafelwerk diese Worte des Meisters der Präparierkunst als Einführung voranzustellen — und in der Tat, ich könnte keine zutreffenderen finden — so erwächst mir aus diesem Vorgehen zugleich auch die Verpflichtung, die Gründe darzulegen welche mir einen neuen Bearbeitung dieses Gegenstands auf ähnlicher Grundlage als wünschenswert erscheinen heißen.

Zunächst sei es mir gestattet, daran zu erinnern daß ich nicht zum ersten Male mit einer Arbeit aus dem Gebiete der Ohranatomie vor das Forum der Fachgenossen trete. In meiner Monographie „Die Topographie des menschlichen Gehörorganes mit besonderer Berücksichtigung der Korrosions- und Rekonstruktionsanatomie des Schläfenbeines" (Wiesbaden Verlag von J. F. Bergmann, 1904) versuchte ich als erster an Hand von zahlreichen Schnitten, Korrosionspräparaten und Rekonstruktionsmodellen eine die wirklichen Lagenverhältnisse aller einzelnen Teile des menschlichen Gehörorganes durchaus notsprechende Beschreibung zu geben; während meine vor Jahresfrist erschienene Arbeit „Schläfenbein und Schädelbasis" (Neun Denkschriften der schweizerischen Naturforschenden Gesellschaft Bd. 40, Verlag von Georg & Co., Basel, 1906) die Frage lösen sollte, welche Rolle die individuellen Besonderheiten des inneren und mittleren Ohres bezw. die mit einschließenden Knochenteile im individuellen Aufbau der Schädelbasis spielen und welche Normen und Variationen für die Länge und die Größen den Mittelohres und des Labyrinthes bei ganz verschiedenen gebauten Schädeln aufzufinden seien.

Digitized by Google

Diese beiden Monographien bilden gewissermaßen die Vorarbeiten zu dem vorliegenden Atlas, denn nur so vorbereitet konnte ich an die schwierige Aufgabe herantreten, auf breitester Grundlage und in systematischer Anordnung die Lage und die Größenverhältnisse des menschlichen Gehörorganes und seiner Nachbargebiete im Rahmen eines ausschließlichen Bilderwerkes darzustellen.

Hand in Hand mit diesem neuen Grundgedanken der durchgreifenden absolut richtigen topographischen Orientierung aller Teile des menschlichen Gehörorganes ging nun naturgemäß das Bestreben einher, meiner bildlichen Darstellungen eine solche Plastik zu verleihen, daß sie als Ersatz für die natürlichen Präparate und Modelle dieser können.

Zur Erreichung dieses Zieles genügten, wie ich bald einsah, meine früher verwendeten Knochen-, Weichteil- und Korrosionspräparate nicht mehr. Mein Präparatenmaterial erlitt infolgedessen eine weitgehende Umgestaltung und Erweiterung; namentlich fügte ich demselben als völlig neuen Bestandteil eine große Anzahl von Horizontal- und Vertikalschnitten durch die Schläfenbeingegend hinzu, sowie mehrere hauptsächlich für die bildliche Wiedergabe sich eignende Rekonstruktionsmodelle.

Ein weiteres nicht zu vernachlässigendes Moment, weshalb eine Neubearbeitung des Rüdingerschen Gedankens mir angezeigt erschien, darf wohl auch darin erblickt werden, daß die gesamte Lichtbildkunst in den verflossenen Jahrzehnten gewaltige Fortschritte und Vervollkommnungen zu verzeichnen hat. Es braucht wohl nicht besonders darauf hingewiesen zu werden, daß ich es als meine Pflicht erachtete, diese Errungenschaften mit in den Dienst meines Werkes zu stellen. Ich möchte gerne hoffen, daß die nachfolgenden Abbildungen[1]) auch einer strengeren fachmännischen Kritik standzuhalten vermögen.

Ueber die stoffliche Anordnung und den Umfang meines Buches kann ich mich kurz fassen. Ein flüchtiger orientierender Blick in dasselbe lehrt, daß ein fruchtbringender Gebrauch meiner Darbietungen ohne Kenntnis der elementaren anatomischen Verhältnisse des Gehörorganes, dieses so äußerst kompliziert gebauten Sinneswerkzeuges, nicht gut möglich ist.

So wird wohl meinem Atlas vor allen Dingen ein Platz im anatomischen Unterrichtsmaterial beschieden sein. Daneben glaube ich aber, daß auch der klinische Unterricht und ganz besonders auch die klinische Forschung auf unserem sicher wohlberechtigten Spezialgebiet der Otiatrie etwelchen Nutzen aus meiner Arbeit ziehen werde; ja, ich gebe mich geradezu der Hoffnung hin, daß meine Bilder nunmehr ad oculos demonstrieren werden, was ich in meinen früheren Publikationen schon zu verfechten und zu begründen suchte, daß nämlich die durchgreifende Aufstellung einer wirklichen Topographie des menschlichen Gehörorganes in gewissem Sinne wenigstens ein Postulat sei für die Weiterentwicklung unserer Disziplin, der Ohrenheilkunde. (Siehe Schoenemann: Ueber die Berechtigung, bei der anatomischen Beschreibung des Gehörorganes die wirklichen Lageverhältnisse zu berücksichtigen. Archiv für Ohrenheilkunde, Bd. 67, 1906.)

---

1) Sowohl die photographischen Aufnahmen, als auch die aus ihnen hervorgegangenen Vergrößerungen und Handzeichnungen wurden ausschließlich von mir selbst angefertigt.

Digitized by Google

Abgesehen von diesen insbesondere der praktischen Medizin dienenden Bestrebungen glaube ich durch meine Rekonstruktionsarbeiten auch die rein morphologische Forschung und damit im Zusammenhang die Lehre von der physiologischen Funktion des ganzen Gehörapparates nicht unwesentlich gefördert zu haben.

Wie auch aus dem nachfolgenden Text hervorgeht, habe ich nämlich bei der topographischen Erforschung des mittleren und inneren Ohres auf die Herstellung völlig korrekter Schnittserien und Plattenmodelle erwachsener Individuen ganz besonderen Wert gelegt. Aehnliche Untersuchungen an noch nicht entwickelten Embryonen und Neugeborenen wurden ja allerdings auch früher schon von verschiedenen Autoren vorgenommen. Gewisse Ueberlegungen und Beobachtungen erweckten jedoch bei mir die Vermutung, daß nicht ganz mit Recht die so erhaltenen Untersuchungsresultate ohne weiteres auch auf die Verhältnisse des Erwachsenen übertragen werden. Es stellte sich denn auch bald heraus, daß diese Vermutung der Begründung nicht entbehrte; denn durch zahlreiche systematische Schnittserienuntersuchungen normaler erwachsener Felsenbeine konnte ich z. B. die bisher nicht bekannte Tatsache zu Tage fördern, daß beim erwachsenen Menschen der Dantes ranniens Hauseni teilweise obliteriert und daß derselbe an seinem nonlinearen Ende eines Lumens vollständig entbehrt (Schoenemann l. c. 1904, p. 29). Denker (Zeitschrift f. Ohrhkd. Bd. 49, 1905, p. 104) hält dafür „es sei dies ein Ergebnis, dessen Tragweite für die Lehre von der Akustik noch gar nicht abgesehen werden könne“. (Dieses Untersuchungsresultat wurde seither von Siebenmann nachgeprüft und bestätigt, s. Korresp.-Blatt für Schweizer Aerzte, 1905, p. 528, No. 16.)

Als ein weiteres hierher gehörendes Beispiel darf wohl auch die Feststellung der wirklichen topographischen Lage der runden Fenstermembran angeführt werden, eines Abschnittes des Gehörorganes, der erst in jüngster Zeit Gegenstand experimentell physiologischer Eingriffe wurde, ein Gebiet aber auch, dessen chirurgisch therapeutische Inangriffnahme am erwachsenen lebenden Menschen vielleicht gar nicht mehr so lange auf sich warten lassen wird. Die Erkenntnis der wirklichen topographischen Lage dieses Organteiles ist selbstverständlich auch hier die Vorbedingung für ein kunstgerecht eingeleitetes und zielbewußt durchgeführtes Operationsverfahren. Bezüglich der topographischen Lage dieser runden Fenstermembran nun konnte ich an Hand meiner Rekonstruktionsmodelle nachweisen, daß dieselbe nicht, wie auch in neueren Literaturquellen noch angegeben wird, annähernd horizontal, sondern daß sie vielmehr annähernd senkrecht verläuft (eine natürliche Orientierung der ganzen Schädelbasis vorausgesetzt).

Es würde mir nicht schwer fallen, diesen angeführten Beispielen weitere hinzuzufügen und zu zeigen, daß auch die bisherige Vorstellung von der sogenannten Lamina spiralis ossea secundaria, von der wirklichen Lage und Form des Sacculus und Utriculus des erwachsenen Menschen u. a. m. den tatsächlichen Verhältnissen ebenfalls nicht ganz entspricht. Allein es sei mir erlaubt, hier abzubrechen und auf meine diesbezüglichen früheren Publikationen zu verweisen[1]; denn ich wollte mit der Anführung dieser Einzelheiten nur andeuten, daß bei Ver-

1) Siehe Anhang.

folgung eines ähnlichen Untersuchungsprinzipes auch weiterhin und namentlich auch im Tierreich nicht uninteressante Aufschlüsse zu erwarten sein dürften.

Und so übergebe ich denn diesen Atlas des menschlichen Gehörorganes, die Frucht einer vieljährigen mühsamen Arbeit, begleitet von diesen kurzen einleitenden Worten den geehrten Fachgenossen zur geneigten Beurteilung und Benutzung. Mögen sie bei ihrer Kritik nicht allzu streng verfahren und bedenken daß bei der Neuheit vieler in Betracht fallenden Gesichtspunkte, namentlich aber auch bei der naturgemäß beschränkten Leistungsfähigkeit meines Privatlaboratoriums die zu überwindenden Hindernisse groß waren.

Eine angenehme Pflicht habe ich noch darauf zu erfüllen, daß ich einige Worte des aufrichtigen Dankes dem Herrn Verleger widme. Herr G. Fischer in Jena hat keine Mühe und Kosten gescheut, um die Herausgabe dieses Bilderwerkes zu einer vornehmen und würdigen zu gestalten. Es seien ihm auch hier meine aufrichtigsten Dankesbezeugungen niedergelegt.

Ebenso bin ich endlich noch vielen Dank schuldig meinem verehrten Kollegen Herrn Dr. Hay in Sheffield, welcher in hochherzigster Weise die Uebersetzung der von dem Herrn Verleger veranlaßten englischen Ausgabe meines Werkes besorgte.

Bern, im Dezember 1906.

Der Verfasser.

Inhaltsverzeichnis

Vorwort und Einleitung p. III
Index nominum p. IX

Tabulae

I. Abteilung:

Mittleres und äußeres Ohr (Knochen- und Weichteilpräparate, Vertikal- und Horizontalschnitte).

Taf. 1. Schädelbasis, von der visceralen Seite aus gesehen. Knochenmazerationspräparat. (1 : 1[1]).
Taf. 2. Schädelbasis, von der visceralen Fläche aus gesehen. Knochenmazerationspräparat. (1 : 1).
Taf. 3. Die natürliche Lage der Trommelfellebene und der Paukenhöhle im Schädel. (1,8 : 1.)
Taf. 4. Rechtes Schläfenbein eines Neugeborenen. (5 : 1.)
Taf. 5. Linkes Schläfenbein eines Kindes. (1 : 1.)
Taf. 6. Rechtes Schläfenbein eines Erwachsenen. (1,5 : 1.)
Taf. 7. Uebersichtspräparat über die topographischen Lagebeziehungen zwischen Tuba, Arteria carotis, Trommelhöhle, Trommelfell, äußerem Gehörgang und Antrum. Linkes Gehörgang eines Erwachsenen. Terpentinlockenpräparat. (1,5 : 1.)
Taf. 8. Das linke äußere Ohr eines Erwachsenen. (4 : 1.)
Taf. 9. Senkrechter Schnitt durch die Mitte des linken knöchernen Gehörganges, ungefähr parallel der Mediansebene des Schädels verlaufend. Ergänzungssegment zu Tab. 14 und 15. Spirituspräparat. Erwachsenen. (3,5 : 1.)
Taf. 10. Einblick in die durch Mittelpräparation von außen freigelegte rechte Trommelhöhle. (3 : 1.)
Taf. 11. Das rechte Trommelfell in seiner natürlichen Lage, von außen gesehen. Spirituspräparat. (5 : 1.)
Taf. 12. Das linke Trommelfell in seiner natürlichen Lage von innen gesehen. Spirituspräparat. (5,5 : 1.)
Taf. 13. Die linke Gehörknöchelchenkette in situ. (9 : 1.)
Taf. 14. Senkrechter, der Sagittalebene des Schädels annähernd parallel verlaufender Schnitt durch das innere Ende des linken äußeren Gehörganges. Ergänzungssegment zu Tab. 15. Spirituspräparat. (3,7 : 1.)
Taf. 15. Senkrechter, der Medianebene des Schädels annähernd parallel verlaufender Schnitt durch das innerste Ende des linken Gehörganges. Ergänzungssegment zu Tab. 14. Spirituspräparat. (3 : 1.)
Taf. 16. Die rechte labyrinthäre Trommelhöhlenwand des mazerierten Schläfenbeines eines Erwachsenen. (3,5 : 1.)
Taf. 17. Der Verlauf des Nervus facialis in der Paukenhöhle. Knochenmazerationspräparat des rechten Schläfenbeines eines Erwachsenen. (7 : 1.)
Taf. 18. Die rechte labyrinthäre Trommelhöhlenwand eines frischen Leichenpräparates in situ. (4 : 1.)
Taf. 19. Horizontaler Gefrierschnitt durch die Gegend des rechten äußeren Gehörganges. Frisches Leichenpräparat. (3 : 1.)
Taf. 20. Horizontaler Gefrierschnitt durch die Gegend des rechten äußeren Gehörganges. Frisches Leichenpräparat. Ergänzungssegment zu Tab. 19. (3 : 1.)
Taf. 21. Horizontaler Gefrierschnitt, unmittelbar unter dem Dach des rechten äußeren Gehörganges verlaufend. Erwachsener. (4,5 : 1.)
Taf. 22. Horizontaler Gefrierschnitt durch das rechten lateralen halbkreisförmigen Kanal. (5 : 1.)

[1]) Einer eingeklammerten Zahlen, welche nach am Ende der betreffenden Lichtdruckbilder sich finden, geben das Ersetzen Verhältnis der Bildgröße zur natürlichen Objektgröße an (Lineare Vergrößerung).

II. Abteilung.

Das knöcherne Labyrinth (Korrosionspräparate).

Taf 19 Isolierter Metallkorrosionsausguß des rechten knöchernen Labyrinthes eines Neugeborenen, von vorne gesehen. (9 : 1)

Taf. 24 Isolierter Metallkorrosionsausguß des rechten knöchernen Labyrinthes eines Neugeborenen, von hinten gesehen. (9 : 1)

Taf 25 Knochenkorrosionspräparat (Metallausguß) des rechten Schläfenbeines eines Erwachsenen. (4 : 1)

Taf. 26. Knochenkorrosionspräparat (Metallausguß) des rechten Schläfenbeines eines Erwachsenen. (4 : 1)

Taf 27 Knochenkorrosionspräparat (Metallausguß) des linken Schläfenbeines eines Erwachsenen. (4 : 1)

Taf 28. Weichteilkorrosionspräparat (Metallausguß) eines Terpentinkorrosionspräparates des linken Schläfenbeinkomplexes eines Erwachsenen. (4 : 1)

Taf 29. Weichteilkorrosionspräparat (Metallausguß) eines Terpentinkorrosionspräparates des rechten Schläfenbeinkomplexes eines Erwachsenen. (4 : 1)

III. Abteilung.

(Vorbemerkungen zu den Plattenmodellen. Das knöcherne und das häutige Labyrinth. Rekonstruktionsmodelle.

Taf. 30. Rekonstruktionsmodell des linken Schläfenbeines und seiner Hohlräume eines Erwachsenen.

Taf. 31 Modell des linken Schläfenbeinschuppe und des Processus mastoideus.

Taf 32 Plattenmodell des linken knöchernen Schneckenkanales und seiner Umgebung. (9 : 1)

Taf 33 Plattenmodell des linken knöchernen Vestibulums und seiner Umgebung. (9 : 1)

Taf. 34 Plattenmodell des linken knöchernen Labyrinthes und seiner Umgebung. (11 : 1)

Taf 35 Plattenmodell des linken knöchernen Labyrinthes und seiner Umgebung mit besonderer Berücksichtigung der Lage der Membrana tympani secundaria. (10 : 1)

Taf 36 Plattenmodell des linken häutigen Labyrinthes des Erwachsenen. (14 : 1)

Taf 37 Plattenmodell des linken häutigen Labyrinthes des Erwachsenen. (14 : 1)

Taf 38 Plattenmodell des isolierten linken häutigen Labyrinthes des Erwachsenen in Verbindung mit dem Nervus cochlearis und Nervus facialis. Ferner wurden diesem Modell vermittelst der ein feinen Schnittserienrekonstruktion die Arterien des häutigen Labyrinthes und die inneren Verzweigungen des Nervus cochlearis beigefügt (Uebersichtspräparat). (10 : 1)

Taf. 39 Plattenmodell des isolierten linken häutigen Labyrinthes des Erwachsenen in Verbindung mit dem Nervus cochlearis und seinen Aesten und dem Nervus facialis. (15 : 1)

Taf 40. Plattenmodell des isolierten rechten häutigen Labyrinthes des Erwachsenen in Verbindung mit dem Nervus cochlearis und dem Nervus facialis. Ferner wurden diesem Modell vermittelst der einfachen Schnittserienrekonstruktion die Arterien des häutigen Labyrinthes beigefügt. (5 : 1)

Taf 41 Plattenmodell des linken knöchernen Vestibulums und des Schneckenmodiolus, kombiniert mit dem Plattenmodell des linken häutigen Labyrinthes. (12 : 1)

Taf 42 Plattenmodell des linken knöchernen Vestibulums und der Umgebung der Fenestra vestibuli kombiniert mit dem Plattenmodell des linken häutigen Labyrinthes. (11 : 1)

Taf 43. Plattenmodell des rechten knöchernen Vestibulums mit seiner Umgebung kombiniert mit dem Plattenmodell des rechten häutigen Labyrinthes. (11 : 1)

Taf 44 Plattenmodell des linken knöchernen und häutigen Labyrinthes des Neugeborenen. Das häutige Labyrinth ist zum Teil eröffnet. (10 : 1)

Taf 45 Plattenmodell des linken knöchernen und häutigen Labyrinthes des Erwachsenen. Das häutige Labyrinth ist zum Teil eröffnet. (13 : 1)

Taf. 46 Plattenmodell des linken knöchernen und häutigen Labyrinthes des Erwachsenen. Das häutige Labyrinth ist zum Teil eröffnet. (13 : 1)

IV. Abteilung.

Mikroskopische Präparate.

Taf 47 Mikroskopischer Schnitt durch das linke Schnecken Erwachsener. (20 : 1)

Taf 48. Mikroskopischer Schnitt durch das linke Vestibulum Erwachsener. (m : 1)

Taf 49. Mikroskopischer Schnitt durch das linke Vestibulum und die linke basale Schneckenwandung des Neugeborenen. (m : 1)

Taf 50. Mikroskopischer Schnitt durch das linke Vestibulum Neugeborenen. (m : 1)

Anhang Verzeichnis der Publikationen desselben Verfassers.

Digitized by Google

Index nominum[1])

Aditus ad antrum = Pars cupularis recessus epitympanici = Epitympanum (Krause). 83
Ampulla membranacea 37
Ampulla membranacea lateralis 37
Ampulla membranacea posterior 37
Ampulla membranacea superior 37
Ampullae osseae 83
Ampulla ossea lateralis 83
Ampulla ossea posterior 83
Ampulla ossea superior 83
Anabasis labyrinthi vestibularis ad
Canalis tympanicus 6
Antitragus 8
Anthelix 8
Antrum tympanicum s. ae = Ductus tympanomastoideus (Kölliker) = Antrum mastoideum.
Apertura externa aquaeductus cochleae 8
Apertura externa aquaeductus vestibuli 8
Apertura interna aquaeductus cochleae 33
Apertura interna aquaeductus vestibuli 33 (= Fossula sulciformis)
Aparatus tympanicus membranaceus 17
Apertura vestibularis scalae vestibuli. 23 (= Ductus vestibularis cochleae)
Apex narium (Darwin).
Aquaeductus auditivus 27
Aquaeductus vestibuli 27
Area cochleae media arcuata interna.
Area cribrosa ampullarum anteriorum 34
Area cribrosa ampullaris posterioris 34
Area cribrosa arcuata 34
Area cribrosa sacculi. 34
Area s. lacunalis
Area vestibularis inferior (vide Area cribrosa utriculi, sacculi etc.)
Area vestibularis superior (vide Area cribrosa utriculi, sacculi etc.)
Arteria auditiva interna. 40
Arteria carotis interna. 7
Arteria cerebrospinalis. 49
Arteriae labyrinthi lamina spiralis ossea 23
Arteriae labyrinthi modiolares 23
Arteriae labyrinthi ramus spiralis 23
Arteriae labyrinthi ramus vestibularis 23
Arteriae labyrinthi vasa spiralia 23
Arteriae modiolares 23
Arteriae spirales modiolares 23
Arteriae vestibulares 23
Arteriae vestibulares anteriores 23
Arteriae vestibulares posteriores 23
Arteriae vestibulares superiores 23
Arteriae vestibulares superiores et posteriores 23
Arteriae vestibulares superiores et posteriores et cochleares 23
Arteriae vestibulares superiores et posteriores et cochleares et spirales modiolares 23
Arteriae vestibulares superiores et posteriores et cochleares et spirales modiolares et spiralis ossea 23
Arteriae vestibulares superiores et posteriores et cochleares et spirales modiolares et spiralis ossea et spiralis membranacea 23
Arteriae vestibulares superiores et posteriores et cochleares et spirales modiolares et spiralis ossea et spiralis membranacea et spiralis ligamenti spiralis 23
Arteriae vestibulares superiores et posteriores et cochleares et spirales modiolares et spiralis ossea et spiralis membranacea et spiralis ligamenti spiralis et spiralis prominentiae spiralis 23
Arteriae vestibulares superiores et posteriores et cochleares et spirales modiolares et spiralis ossea et spiralis membranacea et spiralis ligamenti spiralis et spiralis prominentiae spiralis et spiralis sulci spiralis 23
Arteriae vestibulares superiores et posteriores et cochleares et spirales modiolares et spiralis ossea et spiralis membranacea et spiralis ligamenti spiralis et spiralis prominentiae spiralis et spiralis sulci spiralis et spiralis vasculosa 23
Arteriae vestibulares superiores et posteriores et cochleares et spirales modiolares et spiralis ossea et spiralis membranacea et spiralis ligamenti spiralis et spiralis prominentiae spiralis et spiralis sulci spiralis et spiralis vasculosa et spiralis vestibularis 23
Arteriae vestibulares superiores et posteriores et cochleares et spirales modiolares et spiralis ossea et spiralis membranacea et spiralis ligamenti spiralis et spiralis prominentiae spiralis et spiralis sulci spiralis et spiralis vasculosa et spiralis vestibularis et spiralis tympanica 23
Arteriae vestibulares superiores et posteriores et cochleares et spirales modiolares et spiralis ossea et spiralis membranacea et spiralis ligamenti spiralis et spiralis prominentiae spiralis et spiralis sulci spiralis et spiralis vasculosa et spiralis vestibularis et spiralis tympanica et spiralis basilaris 23
Arteriae vestibulares superiores et posteriores et cochleares et spirales modiolares et spiralis ossea et spiralis membranacea et spiralis ligamenti spiralis et spiralis prominentiae spiralis et spiralis sulci spiralis et spiralis vasculosa et spiralis vestibularis et spiralis tympanica et spiralis basilaris et spiralis tectoria 23
Arteriae vestibulares superiores et posteriores et cochleares et spirales modiolares et spiralis ossea et spiralis membranacea et spiralis ligamenti spiralis et spiralis prominentiae spiralis et spiralis sulci spiralis et spiralis vasculosa et spiralis vestibularis et spiralis tympanica et spiralis basilaris et spiralis tectoria et spiralis reticularis 23
Arteriae vestibulares superiores et posteriores et cochleares et spirales modiolares et spiralis ossea et spiralis membranacea et spiralis ligamenti spiralis et spiralis prominentiae spiralis et spiralis sulci spiralis et spiralis vasculosa et spiralis vestibularis et spiralis tympanica et spiralis basilaris et spiralis tectoria et spiralis reticularis et spiralis limbi 23
Arteriae vestibulares superiores et posteriores et cochleares et spirales modiolares et spiralis ossea et spiralis membranacea et spiralis ligamenti spiralis et spiralis prominentiae spiralis et spiralis sulci spiralis et spiralis vasculosa et spiralis vestibularis et spiralis tympanica et spiralis basilaris et spiralis tectoria et spiralis reticularis et spiralis limbi et spiralis ligamenti spiralis 23
Arteriae vestibulares superiores et posteriores et cochleares et spirales modiolares et spiralis ossea et spiralis membranacea et spiralis ligamenti spiralis et spiralis prominentiae spiralis et spiralis sulci spiralis et spiralis vasculosa et spiralis vestibularis et spiralis tympanica et spiralis basilaris et spiralis tectoria et spiralis reticularis et spiralis limbi

Cellulae pneumaticae labyrinthi. 28
Cellulae pneumaticae mastoideae. 16
Cellulae tympanicae. 18
Chorda tympani. 14
Cisterna perilymphatica. 28
Concha. 47
Cellula ovalis. 12
Columella scalae. 32
Conchae auriculae. 8
Crura anularia. 14
Crura ampullaria. 23
Crista ampullaris posterior. 23
Crista labyrinthi vestibuli. 2
Crista nervosa ampullae posteriorae. 31
Crista nervosa ampullae superioris. 37
Crista nervosa ampullae lateralis. 37
Crista petrosa ossis tympani (= Crista petrosa inferior).
Crista petrosa superior. 2
Cristae transversae. Meatus acustici interni
Cristae vestibuli. 33
Crura ampullaria (canalis semicircularis). 27
Cupula auricularis. 8
Cupula auricularis (stapedis). 13
Cuti brevi (meatus). 22
Cuti communi (canalis semicircularis). 27
Cuti helicini. 8
Cuti longum (meatus). 14
Cuti propria (stapedis). 13
Cruta simplex (canalis semicircularis). 27
Crura simplex ductus semicircularis posteriores. 36
Crus simplex ductus semicircularis horizontalis. 36
Crus simplex ductus semicircularis superioris. 36
Cupula (cochleae). 23
Cymba concha. 8

Ductus cochlearis. 36
Ductus endolymphaticus. 36
Ductus endolymphaticus communis. 36
Ductus endolymphaticus sacculares. 36
Ductus endolymphaticus utriculares. 36
Ductus perilymphatici (vide Aquaeductus).
Ductus semicirculares (Hasenzal).
Ductus semicirculares membranacei superiores. 37
Ductus semicirculares membranacei posteriores. 37
Ductus utriculosaccularis. 36

Eminentia arcuata. 2
Eminentia conchae. 8
Eminentia pyramidalis. 8
Eminentia fossulae triangulares. 8
Eminentia processus brevis mallei. 11
Eminentia pyramidalis (stapedis). 17
Eminentia sagittalis. 8
Endolymphe.
Epitympanum (KÖMMEL) vide Recessus epitympanicus.

Fenestra cochleae. 24
Fenestra rotunda (= Fenestra cochleae)
Fenestra vestibuli. 23
Fissurae ossis (= Fenestra vestibuli).
Fissura antitragohelicina. 8
Fissura petro-squamosa. 4
Fissura petro-tympanica. 4
Fissura tympani-mastoidea. 3
Foramina ossis (= Foramina nervosa).
Foramen stylomastoideum. 1
Fossa auricularis. 8
Fossa auricularis. 16
Fossa glenoidalis (mandibulae). 6
Fossula triangularis (subiculum). 8
Fossa subarcuata. 16
Fossula lenticularis vestibuli. 35
Fossula sphaerica vestibuli. 35
Fossula sphaerica vestibuli. 35
Fossula tuberculosa (= Apertura interna aqueductus vestibuli). 33

Ganglion geniculi. 42
Ganglion spirale. 47
Ganglion spirale cochleae. 47
Glandulae ceruminosae.
Glandulae tympanicae.
Glomus caroticum internum vasculosum

Hamulus laminae spiralis. 30
Helicotrema. 32
Helix. 8
Hiatus canalis Fallopii. 4
Hypotympanum (KÖMMEL).

Incudis articulatio (Henle). 8
Incudis articulatio mallei vasculosa (Siebenmann)
Incudis corpus. 8
Incudis crus breve. 8
Incudis crus longum. 8
Incudis processus lenticularis. 8
Incus. 83
Infundibulum semicirculare posterius
Infundibulum vestibulare. 7

Labium tympanicum. 29
Labium vestibulare. 27
Lacus vestibuli membranaceus. 36
Labyrinthus osseus. 23
Lamina basilaris. 4
Lamina (spiralis) membranacea (vide Membrana basilaris).
Lamina spiralis ossea. 4
Lamina spiralis secundaria. 28
Lamina tecti. 8
Ligamentum annulare baseos stapedis. 40
Lig. annulare orbiculare.
Lig. anulare posterius.
Lig. anulare superius.
Lig. articulare (VALSALVAE).
Lig. incudis posterius. 81
Lig. suspensorium superius 13

gradab Google

Lig mallei anticum. 13
Lig. mallei laterale 13
Lig. mallei superius 13
Lig. suspensorium auditus. 13
Lig spirale cochleae. 47
Limbus membranae tympani. 14
Linea temporalis. 1
Labella auricularia. 8

Musculus acusticus. 34
Musculus mallei antiticus auricularis 19
Musculus mallei internus. 33
Musculi auditus utriculi 33
Musculus stapedius 34
Musculi tubarii inferior 34
Musculi cilliosi medii 34
Musculi altissimi mallei. 13
Musculus accessorius auricularis 16
Musculus auricularis superior 2
Membrana basilaris. 47
Membranae tympani 12
Membrana tympani secundaria. 35
Membranae vestibularis (Reissneri). 47
Membrana tympani (Kerkringii). 20
Meatus 32
Musculus laminae basilaris propriis 20
Meatus auditorius externus
Musculus helicis major
Musculus helicis minor
Musculus oblicuus auricularis. 13
Musculus petro-salpingo-staphylinus (Tensor palati mollis). 19
Musculus pyramidalis auris unius (Jouet).
Musculus stapedius 17
Membrana tympani tympani. 29
Musculus tragicus
Musculus transversalis auricularis.

Nervus acusticus anterior 39
Nervus acusticus posterior 39
Nervus acusticus 39
Nervus facialis. 39
Nervus cochlearis. 36
Nervus petrosus superficialis major 38
Nervus vestibularis. 39
Noduli lymphatici tubarii.

Organum auditus
Organum spirale (Corti). 47
Ossicula auditus 13
Os tympanicum. 6
Os petrosum 1
Ostium pharyngeum tubae auditivae. 7

Ostium tympanicum tubae auditivae. 7
Otosanis 46

Parietes auricularis (cavi tympani). 16
Parietes jugularis (cavi tympani) 16
Parietes labyrinthica (cavi tympani) 16
Parietes membranacea (cavi tympani) 16
Parietes membranacea (vide Membrana tympani).
Parietes tegmentalis (cavi tympani) 16
Pars cartilaginea tubae auditivae. 7
Pars nervosa (processus styliformis) 14
Pars flaccida (membranae tympani). 12
Pars ossea tubae auditivae 7
Pars squamosa (vide Squama). 6
Pars tensa (membranae tympani) 12
Pelvis lineatae cribelli (ovalis) 15
Perilympha
Pilae longae 22
Pilae malleolaris anteriores 12
Plica malleolaris posterior 12
Plica (musculi et tendini), tensoria tympani. 18
Plicae (tympani). 20
Portae acusticae internae. 17
Portae acusticus latitudo 34
Processus accessorius (Folii). 12
Processus brevis incudis (vide Incudis)
Processus brevis malei (vide Mallei)
Processus cochleariformis. 4
Processus descendens squamae 5
Processus e lateralis (mallei). 13
Processus gracilis incudis (vide Incudis). 13
Processus longus mallei (vide Manubrium mallei) 13
Processus mastoideus. 7
Processus styloideus. 1
Processus zygomaticus 3
Promontorium canalis basilaris. 21
Promontorium canalis semicircularis lateralis. 22
Promontorii canalis malleolaris. 11
Pronunciatio musculi tensoris tympani. 33
Pronuncula stapedii. 18
Promontorium spirale (ductus cochlearis). 47
Promontorium styloideum 1
Promontorium. 4
Pyramis vestibuli. 33

Ramus nonbilaris arteriae auditivae internae 40
Ramuli vestibulares (arteriae auditivae internae). 40
Ramus anterior labyrinthi 41
Recessus cochlearis vestibuli (Reissneri) (vide Recessus cochlearis).
Recessus ellipticus 33
Ramus superior tympanicus 14
Recessus fossulae-malleolaris-squamosae (=Spatium etc.). 28
Recessus utriculi sacculi interni 13
Ramulus membranae tympani anterior 18
Ramulus membranae tympani posterior 18
Ramulus membranae tympani inferior (Ramus) 12

Recessus sphaericus 33
Recessus utriculi major (SCHOENEMANN). 39
Recessus utriculi minor (SCHOENEMANN). 39
Sacculus 36
Saccus endolymphaticus 36
Scala tympani 47
Scala vestibuli 47
Scapha 8
Sinus posterior (labyrinthi membranacei). 37
Sinus transversus. 21
Sinus tympani. 17
Sinus utriculi communis. 36
Sinus utriculi inferior 37
Sinus utriculi superior 36
Sinus utriculi lateralis. 39
Spatium perilymphaticum 48
Spatium perilymphaticum labyrinthi ossis. 48
Spatium cavernosum canalis carotici 20
Spina helicis 8
Spina terminalis posterior annuli tympanici 4
Spina terminalis anterior annuli tympanici. 4
Spina supra meatum 6
Squama ossis temporalis 6
Stapes 13
Stratum circulare (membranae tympani).
Stratum cutaneum (membranae tympani).
Stratum mucosum (membranae tympani).
Stratum radiatum (membranae tympani).
Stria malleolaris 11
Stria vascularis 47
Sub solum promontorii. 5
Sulcus ampullaris 36
Sulcus anthelicis transversus. 8
Sulcus auriculae posterior 8
Sulcus crassa helicis. 8
Sulcus promontorii 5
Sulcus spiralis 24
Syndesmosis tympanostapedia. 48

Tegmen tympani. 16
Tendo musculi tensoris tympani. 15
Tractus spiralis foraminosus. 32
Tractus spiralis foraminulentus 52.
Tragus 8
Tuba auditiva (EUSTACHII). 7
Tuberculum articulare. 6
Tuberculum auriculare (DARWINI)
Tuberculum supratragicum 8
Tunica mucosa
Tunica mucosa tympanica.

Umbo membranae tympani. 11
Utriculus. 36

Vena aquaeductus vestibuli
Vena spiralis modioli. 40
Vena auditiva interna. 40
Vena auris interna.
Vena auriculi corbinae
Vena prominens.
Venae vestibularis 40
Vestibulum. 35

Tafel I

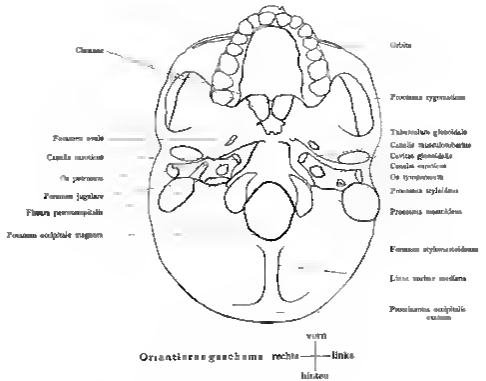

Schädelbasis von der visceralen Seite aus gesehen Knochenmazerationspräparat

Gustav Fischer, Jena.

I. k. Universitäts-Museum.

Digitized by Google

Tafel II

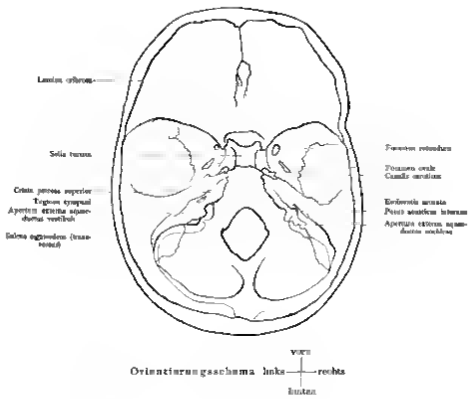

Orientierungsschema

Schädelbasis von der cerebralen Fläche aus gesehen. Knochenmazerationspräparat.

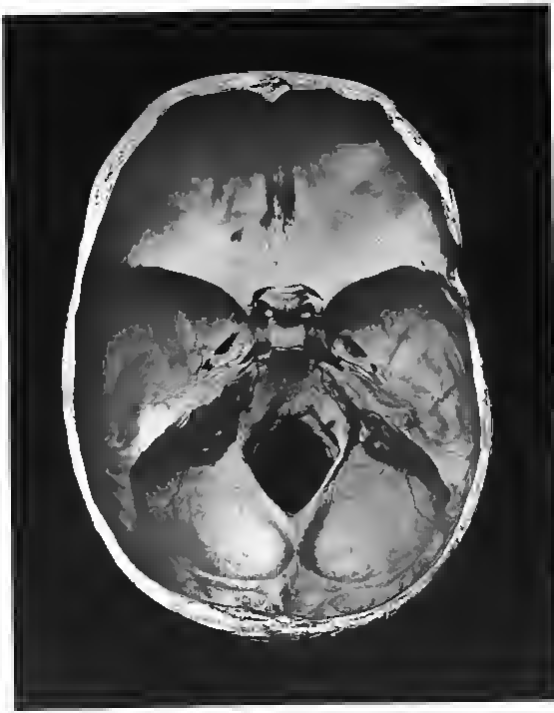

$\frac{1}{1}$

Gustav Fischer, Jena

1 : 1 Natürliche Größe.

Tafel III

Die natürliche Lage der Trommelfellebene und der Paukenhöhle im Schädel.

Durch teilweise Wegmeißelung des Os tympanicum ist der Trommelfellfalz beziehungsweise die Trommelhöhle freigelegt. Knochenmazerationspräparat.

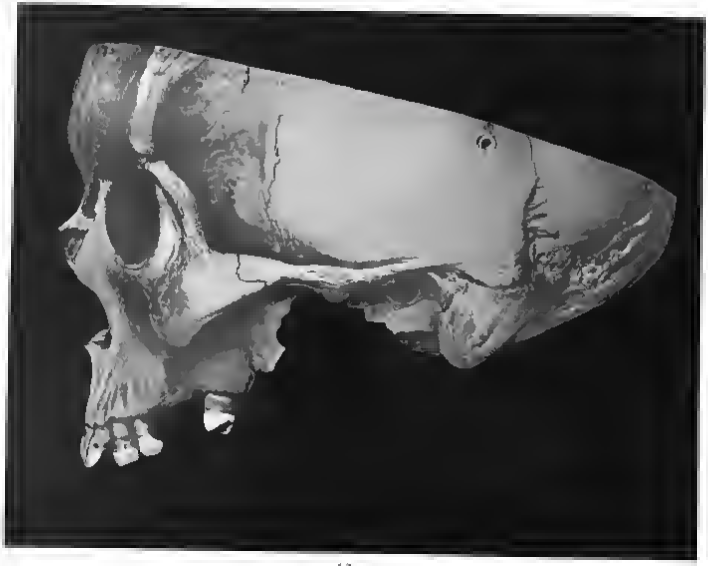

$\frac{1,2}{1}$

Gustav Fischer, Jena.

J. B. Obermann, München.

Tafel IV

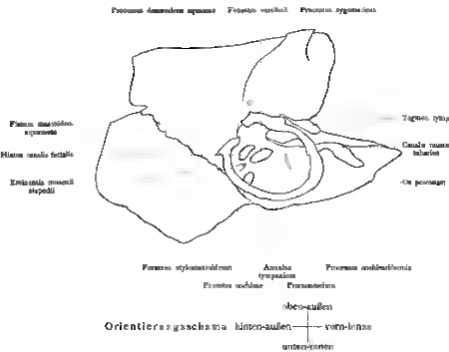

Rechtes Schläfenbein eines Neugeborenen. Ansicht von außen und unten. Knochenmazerationspräparat.

Digitized by Google



5

J. R. Schönemann Bremen

Tafel V.

Linkes Schläfenbein eines Kindes. Durch Wegmeißelung eines Teiles des Os tympanicum (bis zum Trommelfellfalz) ist die Trommelhöhle (a. str. = Mesotympanum [Körner]) in situ freigelegt. Knochenmaceration spräparat. Ansicht von außen

$\frac{3}{1}$

Gustav Fischer, Jena

J. B. Obermeier, München

Tafel VI

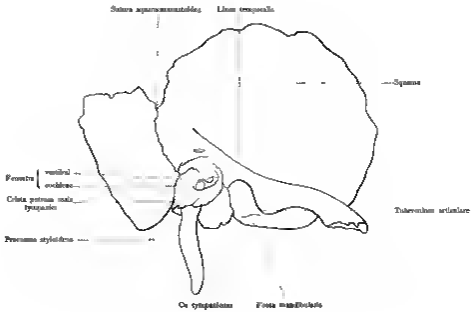

Rechtes Schläfenbein eines Erwachsenen. Ansicht von außen und etwas unten. Knochenmazerationspräparat.

Gustav Fischer Jena

Tafel VII

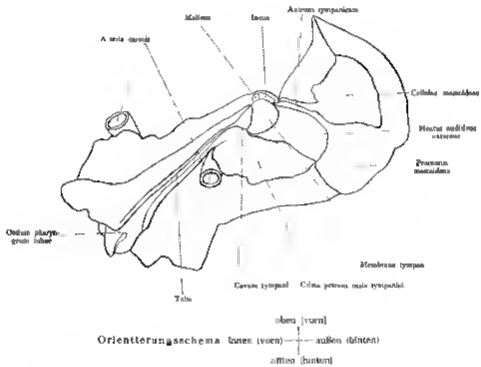

Übersichtspräparat über die topographischen Lagebeziehungen zwischen Tube Carotis Trommelhöhle Trommelfell äußerem Gehörgang und Antrum. Linkes Gehörorgan eines Erwachsenen. Terpentintrockenpräparat. Ansicht von vorn und unten.

Die untere Tubenwand ist in ihrer ganzen Länge durch einen Schnitt gespalten. Entfernt wurde 1) ein Teil der anterolateralen Trommelhöhlenwand, 2) ein Teil des Tegmen tympani, 3) die vordere äußere Hälfte des äußeren Gehörgangrohres. Antrum tympanicum und ein großer Teil der Cellulae mastoideae wurde durch Aufmeißelung zur Darstellung gebracht.

Digitized by Google

$\frac{2,5}{1}$

Kleinpeter Bleichmann Leipzig

Tafel VIII

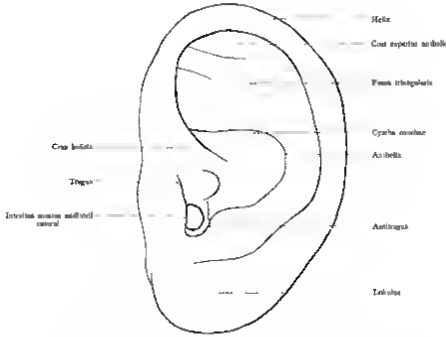

Das linke äußere Ohr eines Erwachsenen von außen gesehen (nach einem Modell des Anatomischen Institutes in Bern).

4/5

Gustav Fischer, Jena. J. B. Obernetter, München

Digitized by Google

Tafel IX.

Senkrechter Schnitt durch die Mitte des linken knöchernen Gehörganges, ungefähr parallel der Sagittalebene des Schädels verlaufend. Ergänzungssegment zu Tafel 14 und 15. Spirituspräparat. Erwachsener. Ansicht von außen.

$\frac{3,2}{1}$

Gustav Fischer, Jena.

J. B. Sommerlat, München.

Digitized by Google

Tafel X.

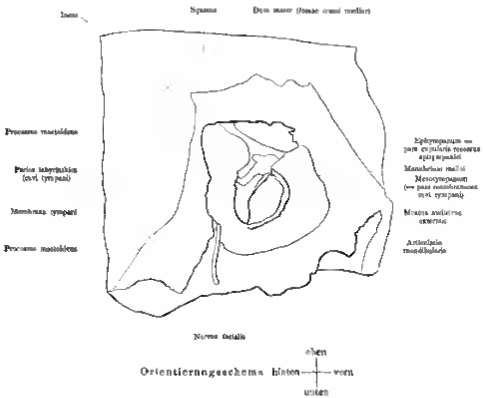

Einblick in die durch Meißelpräparation von außen bei freigelegte rechte Trommelhöhle. — Durch absichtliche Entfernung des Tegmen tympani wurde die Dura mater der mittleren Schädelgrube freigelegt. Der Amboß, sowie ein Teil der Membrana tympani sind in ihrem natürlichen Situs belassen. Die Meißelpräparation geschah analog dem Verfahren der stechnerungschen Radikaloperation (= totale Freilegung der Trommelhöhlenräume). Spärtnerpräparat. Ansicht von außen (und etwas unten vorn).

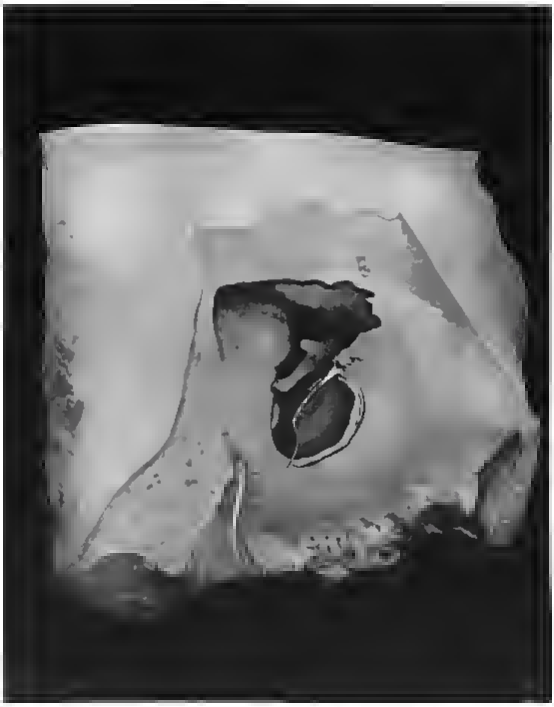

$\frac{3}{1}$

Gustav Fischer, Jena. J. B. Obernetter München.

Tafel XI

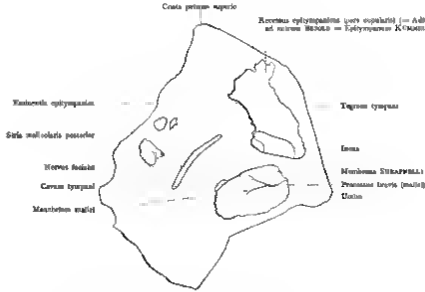

Das rechte Trommelfell in seiner natürlichen Lage, von außen (und vorn unten) gesehen. Spirituspräparat.

Tafel XII

Das linke Trommelfell in seiner natürlichen Lage von innen und oben gesehen. Spaltapparat. Die Schleimhautfalte, welche die vordere Trommelfelltasche (Troeltsch) überdacht, ist bei der Resektion der Tensorsehne ebenfalls mit entfernt worden.

Tafel XIII

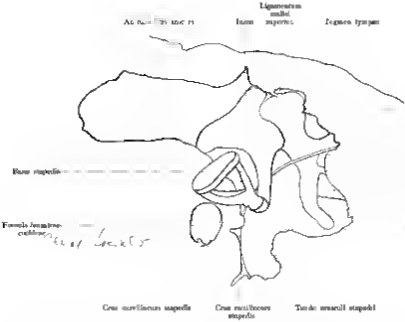

Die linke Gehörknöchelchenkette in situ. Ansicht von innen. Ein künstlicher Defekt im vorderen oberen Quadranten des Trommelfells führt in den äußeren Gehörgang.

In der Abbildung ist der ganze Steigbügel, um die beiden (hier auffällig ungleich stark gebauten) Steigbügelschenkel besser zur Darstellung zu bringen, aus seiner natürlichen Lage etwas verschoben. Damit diese letztere völlig korrekt hergestellt werde, hat man sich das Crus incudeum nve anterius stapedis aus der Bildebene herausgerückt zu denken. Dadurch nähert sich dann auch die Längsachse der Stapesplatte mehr der Längsachse der Felsenbeinpyramide.

Digitized by Google

$\frac{3}{1}$

Gustav Fischer, Jena.

Tafel XIV.

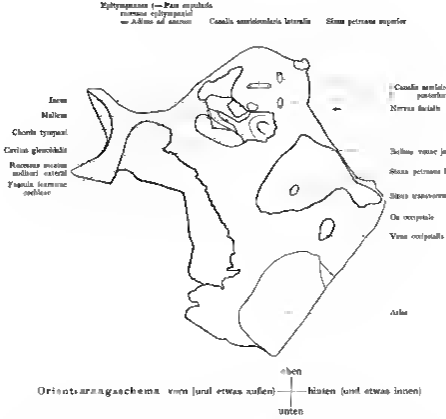

Senkrechten der Sagittalebene des Schädels annähernd parallel verlaufender Schnitt durch das innere Ende des linken äußeren Gehörganges. (Ergänzungssegment zu Tafel 15) Ansicht von außen. Spirituspräparat.

gitzed b Google



4,2
1

Gustav Fischer, Jena.

J. B. Oberhofer München.

Tafel XV

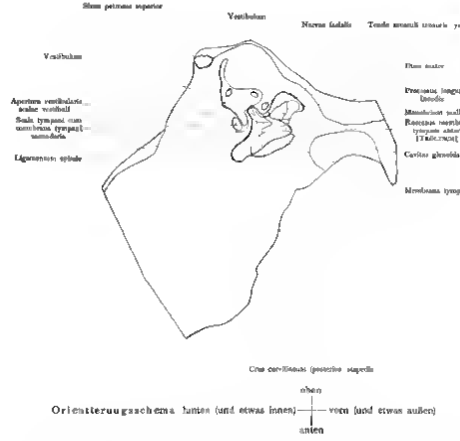

Senkrechter, der Sagittalebene des Schädels annähernd parallel verlaufender Schnitt durch das innerste Ende des linken Gehörganges. (Ergänzungssegment zu Tafel 14.) Ansicht von innen. Spirituspräparat.



Gustav Fischer, Jena.

...ter München.

Digitized by Google

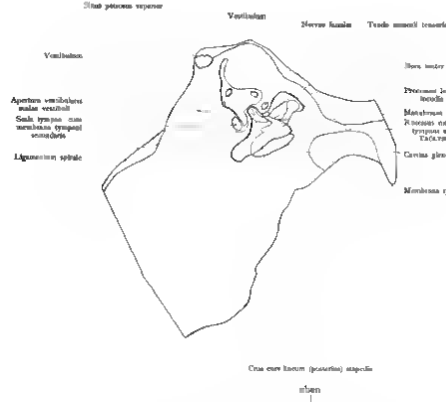

Senkrechter, der Sagittalebene des Schädels annähernd paralleler Schnitt durch das innerste Ende des linken Gehörganges. (Ergänzungssegment zu Tafel 14.) Ansicht von innen. Spirituspräparat.

Illustr. Fischer, Jena.

Tafel XVI

Die rechte labyrinthäre Trommelhöhlenwand des mazerierten Schläfenbeines eines Erwachsenen. Die Schnittebene verläuft annähernd in der Längsrichtung der Felsenbeinpyramide, von vorn oben nach hinten unten etwas absteigend, d. h. also ungefähr parallel der Paries labyrinthica cavi tympani.

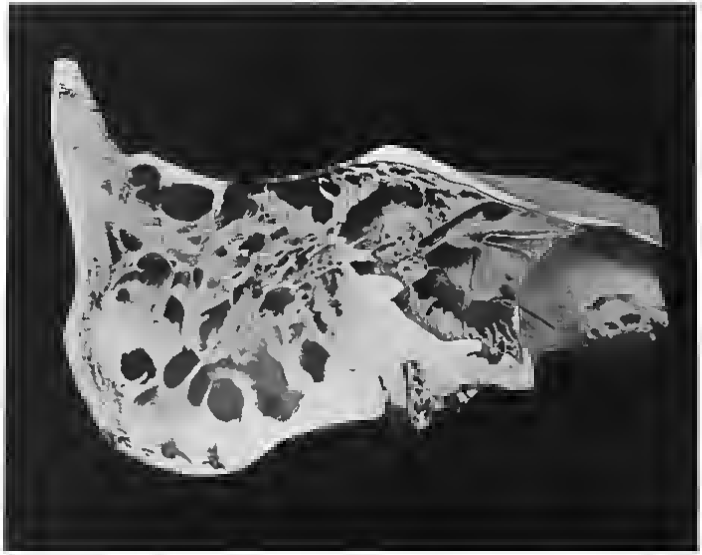

3,5
1

Gustav Fischer Jena.

[illegible]

Tafel XVII

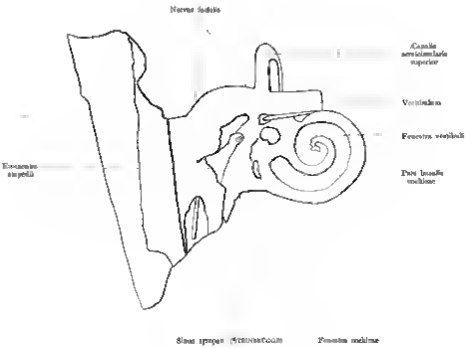

Der Verlauf des Nervus facialis in der Paukenhöhle. Der Canalis facialis ist durch eine in demselben verlaufende Sonde gekennzeichnet. Knochenmazerationspräparat des rechten Schläfenbeines eines Erwachsenen. Durch Meißelpräparation ist die basale Windung der knöchernen Schnecke freigelegt. Ansicht von vorne und unten.

Gustav Fischer

Tafel XVIII.

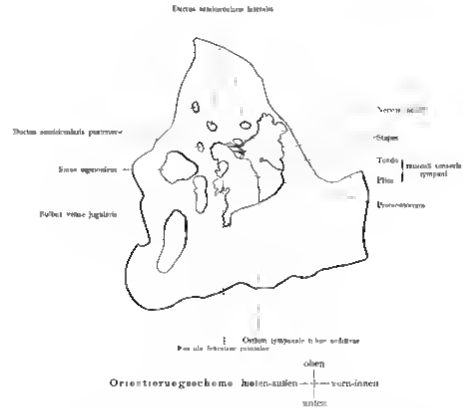

Die rechte labyrinthäre Trommelhöhlenwand eines frischen Leichenpräparates in situ. — Die Schnittebene verläuft ungefähr parallel der Tromnelfellebene. In diesem besonderen Fall war die Trommelfellebene zufällig steil und beinahe parallel der Medianebene des Schädels orientiert. Die labyrinthäre Trommelhöhlenwand bildete hier ausnahmsweise in der Tat auch annähernd die med. ale (innere) Trommelhöhlenwand. Ansicht von außen und etwas vorn-unten.

4/1

Gustav Fischer, Jena.

H. Hermsdorf Berlin

Tafel XIX.

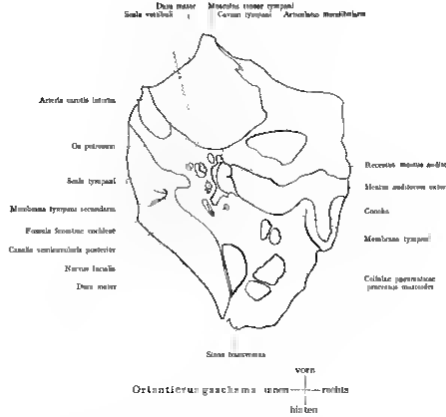

Horizontaler (Gelrier)Schnitt durch die Gegend des rechten äußeren Gehörganges. Frisches Leichenpräparat. Ansicht von oben. Cerebralwärts vom Canalis semicircularis posterior ist der durchschnittene Saccus endolymphaticus zu erkennen.

$\frac{3}{1}$

Gustav Fischer, Jena

Digitized by Google

Tafel XX.

Digitized by Google

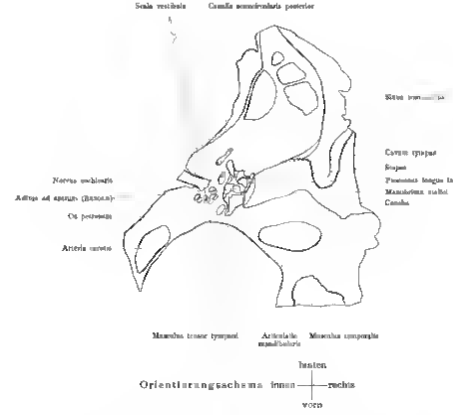

Horizontaler (Geffner)Schnitt durch die Gegend des rechten äußeren Gehörganges. Frisches Leichenpräparat. Ergänzungssegment zu Tafel 19. Ansicht von unten. Erwachsener. (Das abgeschnittene obere Segment vom Präparat der Tafel 19 ist aufgeklappt, um seine untere Schnittfläche zur Darstellung zu bringen.)

3/1

Gustav Fischer, Jena.

Tafel XXI

Horizontaler (Gefrier-)Schnitt unmittelbar unter dem Dach des rechten äußeren Gehörganges verlaufend. Ansicht von oben. Erwachsener. Frisches Leichenpräparat.

Digitized by Google

$\frac{2/3}{1}$

Gustav Fischer, Jena. J. B. Obernetter München.

Tafel XXII

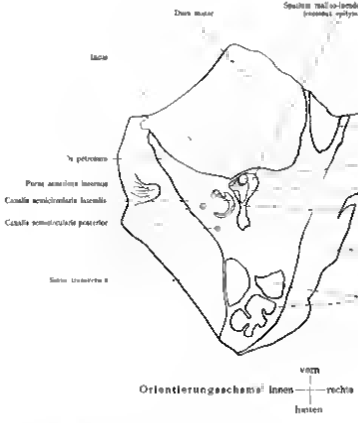

Horizontaler (Gefrier-)Schnitt durch den rechten lateralen halbzirkelförmigen Kanal. Ansicht von oben. Erwachsener. Frisches Leichenpräparat. Die Schleimhautfalte (Ligamentum semicanalicolare laterale), welche vom Hammerkopf vom Amboßkörper und vom kurzen Amboßfortsatz lateralwärts nach dem Processus descendens der Schuppe (Incisura Rivviniana) hinzieht, ist hier weggepräparirt. Ueber dieser Schleimhautfalte liegt der laterale Teil der Gipfelbucht.

Tafel XXIII.

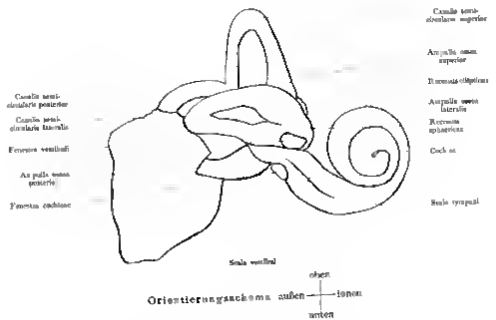

Isolierter Metallkorrosionsausguß des rechten knöchernen Labyrinthes eines Neugeborenen. Ansicht von vorne und etwas unten-außen.

Tafel XXIV

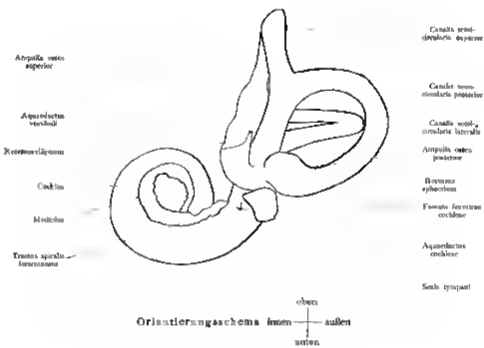

Isolierter Metallkorrosionsausguß des rechten knöchernen Labyrinthes eines Neugeborenen. Ansicht von hinten und etwas unten-innen.

Digitized by Google

$\frac{9}{1}$

Gustav Fischer, Jena.

A. Oberseller München

Digitized by Google

Tafel XXV.

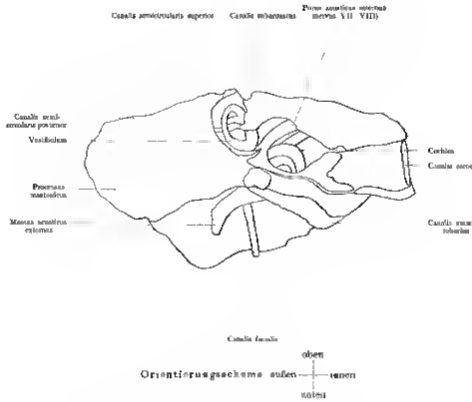

Knochenkorrosionspräparat (Metallkorrosion) des rechten Schläfenbeines eines Erwachsenen. Ansicht von vorne und etwas oben.

4/1

Tafel XXVI

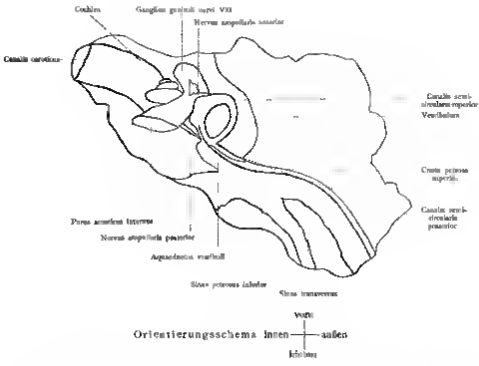

Knochenkorrosionspräparat (Metallausguß) **des rechten Schläfenbeines eines Erwachsenen.** Ansicht von oben und etwas hinten.

Zwischen dem Ausguß des Aquaeductus vestibuli und demjenigen des Sinus ist eine künstliche Brücke hergestellt.

Digitized by Google

Tafel XXVII

Orientierungsschema: außen

h

Knochenkorrosionspräparat (Metallausgu eines Erwachsenen. Ansicht von oben und etwas ins Durch eine annähernd sagittal orientierte Sägefläche entfernt, so daß der isolierte Metallausguß des knöchernen L

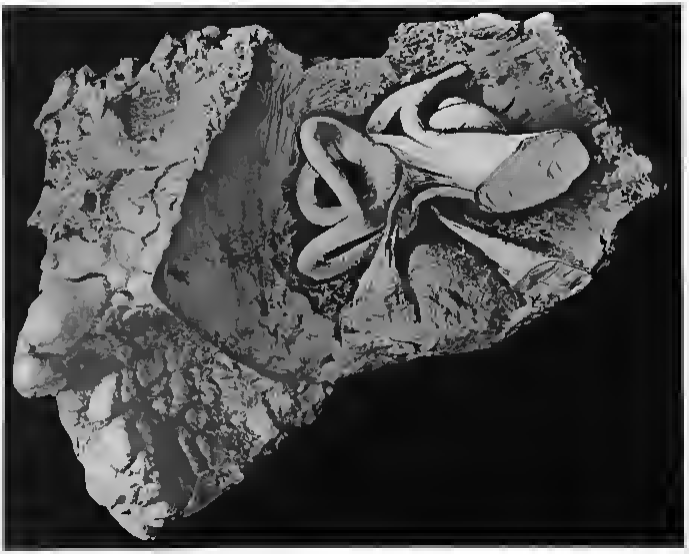

Gustav Fischer, Jena. J. B. Obermaier München

Tafel XXVIII

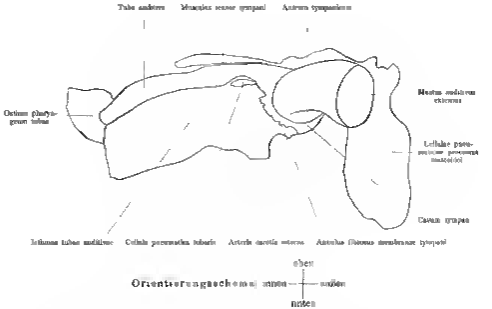

Weichteilkorrosionspräparat (Metallausguß eines Terpentintrockenpräparates) des linken Schläfenbeinkomplexes eines Erwachsenen. Ansicht von vorne und etwas unten.

Gustav Fischer, Jena.

J. B. Obernetter, München

Verlag von Gustav Fischer in Jena.

ATLAS DES MENSCHLICHEN GEHÖRORGANES

MIT BESONDERER BERÜCKSICHTIGUNG DER

TOPOGRAPHISCHEN UND CHIRURGISCHEN ANATOMIE DES SCHLÄFENBEINES.

VON

PROF. DR. A. SCHOENEMANN,

DIREKTORIST FÜR OHRLEIDE, KEHLKOPF- UND LUNGENKRANKE AN DER UNIV. JENA

MIT 30 TAFELN IN LICHTDRUCK UND 47 FIGUREN IM TEXT

PREIS 45 MARK.

Wiener Klinische Wochenschrift Nr. 4 vom 27. Januar 1898

Mit vorliegendem Prachtwerke hat Schoenemann sich die schwierige Aufgabe gestellt, auf leichterem Gebiete und in systematischer Anordnung die Lage und die Architektur-Abstände des menschlichen Gehörganges und seiner Nachbargebiete, die Relation dieser anatomischen Bildverhältnisse übersichtlich Hand in Hand mit diesen Grundgebilden der durchgreifenden, absolut richtigen topographischen Orientierung aller Teile des menschlichen Gehörorganes, ging man Betrachter dabei, wenn solch feine, ernstzugende eine solche Pflicht zu verhalten, daß sie als Ersatz für die natürlichen Präparate und Modelle dienen können, die in anderer Weise erlangen [illegible]. Dieser Atlas des menschlichen Gehörorganes ist [illegible] eine [illegible] Gewalt in künstlerisch-plastographischen Anschauung, so auch die aus ihren herumgegangenen Vergrößerungen und Hantierungen ergeben anschaulich ist [illegible] entsprechend. Die Tafeln in Folio hat vielfach keine Mühe und Kosten gemacht um die Prinzipale dieses Bildwerkes so rein wiederzugeben und wiedergeben zu gestalten.

Schmidt's Jahrbücher Band 256, 1897

Die Erläuterungen zu den farbig vorzüglichen Lichtdrucktafeln beschränken sich auf präzise gegenständliche schematische Zeichnungen, in der die Namen der gegebenen Objekte eingetragen sind. Wer aus dem Bilderen das, was sie an Schwierigkeiten, herauszulesen imstande ist, dem werden diese Tafeln zum Teil auch vergrößerten, durch [illegible] unerwünschte Abbildungen eine Quelle der Belehrung sein können und den häufig genug die mühsame Anfertigung eigener Präparate ersparen. Besonders die zweite und dritte Abteilung in denen die knöchernen und häutigen Labyrinth- u. Kommunikationsräume und [illegible] Schnittmodelle dargestellt sind, dürften auch dem an der Ohrenklinik wenigen Vertrauten in wünschenswerthester Weise [illegible] und anschaulich belehrende Hilfsmittel bieten. Bei der Anzahl und Größe [illegible] der topographischen Verhältnisse des Schläfenbeines [illegible] Reichhaltigkeit genommen [illegible] sich auch der praktische Quarter Hilfe für seine chirurgische Technik finden.

Weichteilkorrosionspräparat (Metallausguß eines Terpentintrocken präparates) des rechten Schläfenbeinkomplexes eines Erwachsenen. Ansicht von hinten und etwas innen(-unten).

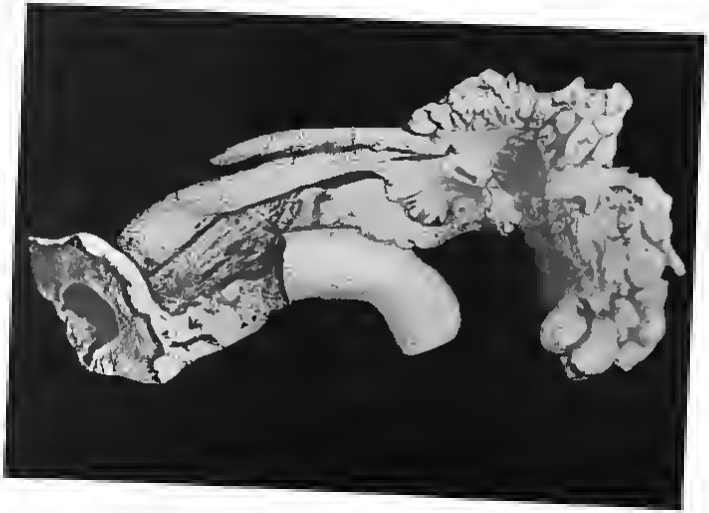

4/1

Gustav Fischer, Jena.

Vorbemerkungen zu den Abbildungen der Plattenmodelle des menschlichen Gehörorganes (Taf. 30—46).

Die folgenden Tafeln Nr. 30—46 geben die Reproduktionen von 6 Plattenmodellen wieder deren Herstellungsweise ausführlich in meiner „Topographie des menschlichen Gehörorganes" (Wiesbaden, J. F. Bergmann, 1904) beschrieben ist[1]). Zur Orientierung möge aus diesen Ausführungen kurz folgendes rekapituliert werden. Die in Frage stehenden Rekonstruktionsmodelle haben zur Grundlage Serienschnitte (von je 50 μ Dicke) des linken Felsenbeines eines Erwachsenen und eines Neugeborenen. Zur Schnittrichtung wählte ich bei beiden Objekten eine Ebene welche annähernd parallel der Ebene des oberen Bogenganges, also ungefähr senkrecht zur Pyramidenlängsachse verlief (Taf. 47—50).

Auf Grund dieser Schnittserien wurden, bei Anwendung einer 15-fachen linearen Vergrößerung des einzelnen mikroskopischen Schnittes, folgende Platten-Rekonstruktionsmodelle des gesamten menschlichen Gehörorganes bezüglich dessen einzelner Teile desselben hergestellt:

1) Plattenmodell der linken Felsenbeinpyramide eines Erwachsenen (Taf. 30). Durch 6 Schnittflächen, welche ebenfalls parallel dem oberen Bogengang mithin annähernd senkrecht zur Längsachse der Pyramide verliefen, ist dieses Modell in die 6 Segmente I, II, III, IV, V, VI, Taf. 30, zerlegt worden; dadurch konnte ein freier Einblick in die modellierten Innenräume der Felsenbeinpyramide (Vestibulum, Canalis lacunis, Cochlea, Cavum tympani, Membrana tympani etc.) gewährt werden (vide Taf. 32, 33, 34, 35). Außerdem wurden in diesem aus 150 Platten zusammengesetzten Rekonstruktionsmodell des linken Schläfenbeines die ergänzenden Teile der Schläfenbeinschuppe und des Processus mastoideus etc. (ebenfalls in 15-facher linearer Vergrößerung) aus freier Hand hinzumodelliert (vide Taf. 31). Auf solche Weise entstand das vollständige Modell des ganzen Schläfenbeinkomplexes und seiner Contenta (Taf. 30).

2) Plattenmodell des isolierten linken häutigen Labyrinthes des Erwachsenen (vide Taf. 36, 37). Rekonstruktionsvergrößerung wie bei 1). Dieses isolierte

1) Vergl. auch meine schon im Jahre 1901 unter der Leitung von Prof. Dr. Strasser in Bern ausgeführten die Entwicklung der Nervenendstellen betreffenden Plattenrekonstruktionsstudien. (Anhang dieses Buches, Nr. 6.)

Modell des häutigen Labyrinthes kann, in völliger Uebereinstimmung mit dem natürlichen Situs, in den knöchernen Labyrinthhohlraum des sub 1) angeführten Plattenmodelles eingesetzt werden [vide Taf. 41, 42, 43][1]).

3) Plattenmodell des isolierten linken häutigen Labyrinthes des Erwachsenen in Verbindung mit dem Nervus octavus (und seinen Aesten) und dem Nervus facialis (Taf 39). Rekonstruktionsvergrößerung wie bei 1).

4) Plattenmodell des isolierten linken [bezw rechten][1]) häutigen Labyrinthes des Erwachsenen in Verbindung mit dem Nervus octavus und dem Nervus facialis ferner wurden diesem Modell vermittelst der einfachen Schnittserienrekonstruktion die Arterien des häutigen Labyrinthes und die feineren Verzweigungen des Nervus cochlearis beigefügt (Taf. 38 u. 40). Rekonstruktionsvergrößerung wie bei 1).

5) Plattenmodell des linken knöchernen und häutigen Labyrinthes des Neugeborenen. Das häutige Labyrinth ist eröffnet. Rekonstruktionsvergrößerung und Schnittrichtung wie bei 1) (Taf. 44)

6) Plattenmodell des linken knöchernen und häutiges Labyrinthes des Erwachsenen. Das häutige Labyrinth ist eröffnet. Rekonstruktionsvergrößerung und Schnittrichtung wie bei 1) (Taf 45 u. 46).

---

1) Nach Herstellung der beschriebenen Rekonstruktionsmodelle der linken Seite war eine völlig ähnliche Freihandmodellierung der entsprechenden Verhältnisse der rechten Seite nicht mehr schwierig [vide Tafel 40 u. 45].

Tafel XXX

Rekonstruktionsmodell des linken Schläfenbeines und seiner Hohlräume eines Erwachsenen (vide Vorbemerkungen zu den Modellen sub 1). Ansicht von hinten

Das ganze Modell, getragen von 2 messern, auf dem Fußboden stehenden Füßen, mißt in seiner Höhe (von A bis B) 180 cm

Gustav Fischer, Jena.

J. B. Obernetter München.

Digitized by Google

Tafel XXXI

Modell der linken Schläfenbeinschuppe und des Processus mastoideus. (als Ergänzung zu dem Plattenrekonstruktionsmodell der linken Felsenbeinpyramide aus freier Hand in 15facher linearer Vergrößerung hinzu modelliert) (vide Vorbemerkungen zu den Modellen sub 1). Ansicht von innen

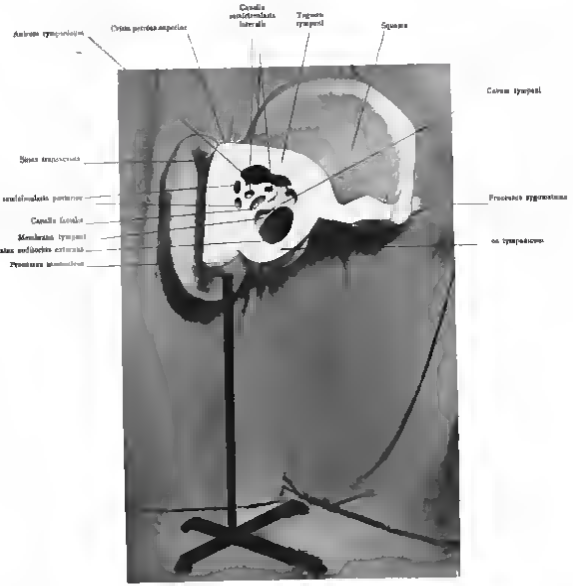

Gustav Fischer, Jena.

J. B. Obernetter, Lithogr. Inst.

Tafel XXXII

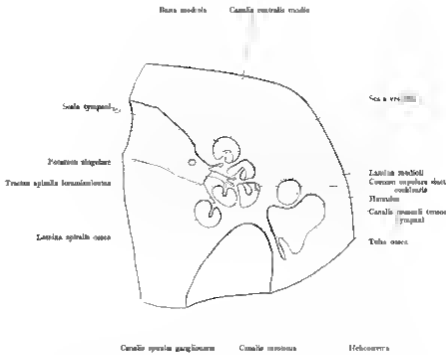

Plattenmodell des linken knöchernen Schneckenkanales und seiner Umgebung (Segment II des Plattenmodelles No. 1 und Vorbemerkungen zu den Modellen) Ansicht von innen.

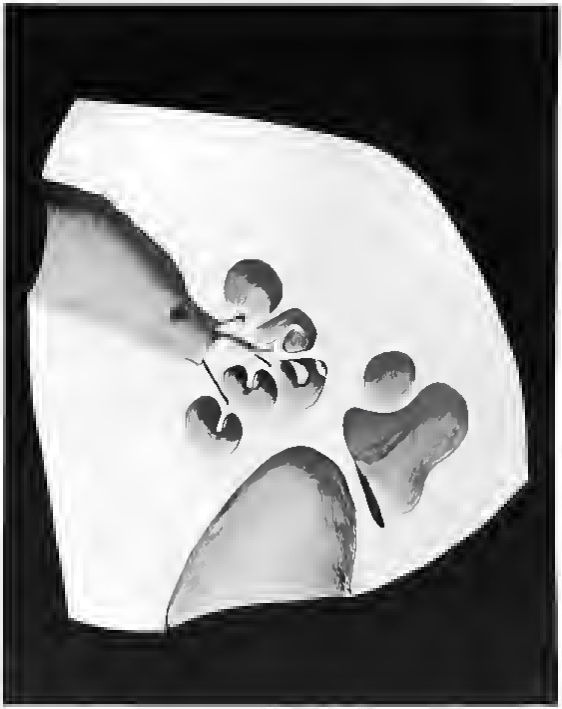

$\frac{9}{1}$

Gustav Fischer, Jena. F. A. Brockhaus, Leipzig.

Digitized by Google

Tafel XXXIII

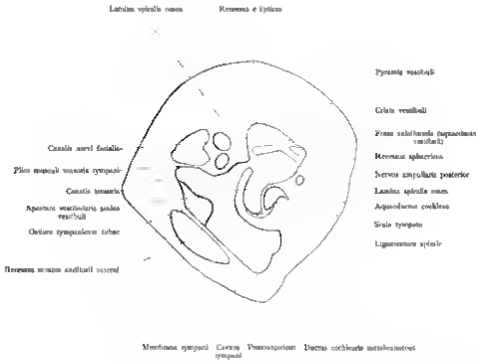

Plattenmodell des linken knöchernen Vestibulums und seiner Umgebung (Segment III des Plattenmodelles No. I vide Vorbemerkungen zu den Modellen.) Ansicht von außen

Gustav F[illegible] [illegible] Mörlen.

Digitized by Google

Tafel XXXIV

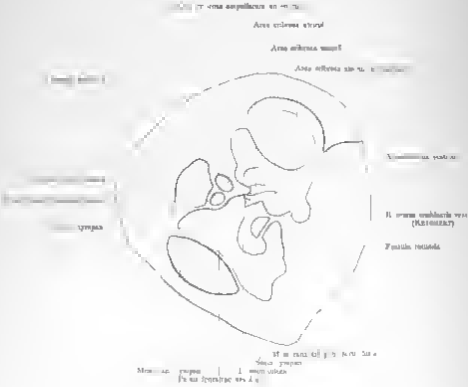

Plattenmodell des linken knöchernen Labyrinths und seiner Umgebung (Segment IV des Plattenmodells No. 1 — vide Vorbemerkungen zu den Modellen). Ansicht von außen.

11
1

Gustav Fischer, Jena.

J. B. Obernetter München

Google

Tafel XXXV

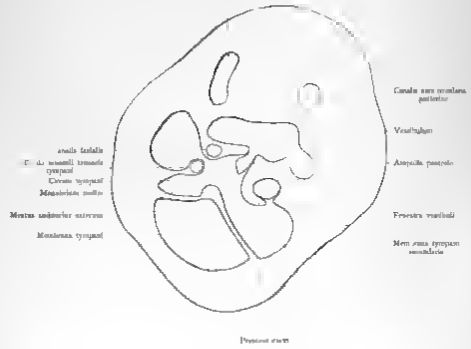

Plattenmodell des linken knöchernen Labyrinthes und seiner Umgebung, mit besonderer Berücksichtigung der Lage der Membrana tympani secundaria. (Segment V des Plattenmodelles No. 1 vide Vorbemerkungen zu den Modellen.) Ansicht von außen.

Gustav Fischer, Jena. J. B. Hirschfeld'sche Hofbuchdr.

Tafel XXXVI

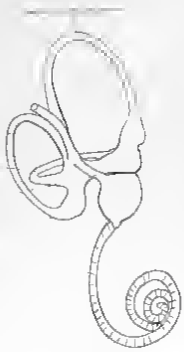

Plattenmodell des linken häutigen Labyrinthes des Erwachsenen (vide Vorbemerkungen zu den Modellen, Modell No. 2). Ansicht von hinten und etwas innen.

54

Gustav Fischer, Jena. J. F. Lehmanns München.

Google

Tafel XXXVII

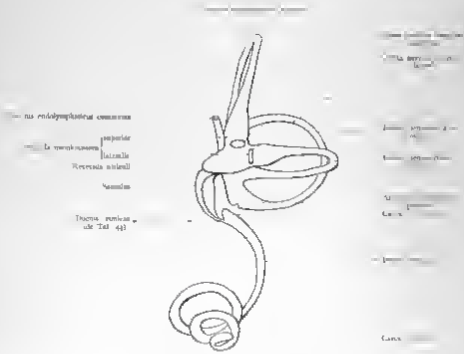

Plattenmodell des linken häutigen Labyrinthes des Erwachsenen (vide Vorbemerkungen zu den Modellen Modell Nr. 2). Von vorne gesehen.

Infolge der perspektivischen Verkürzung erscheint bei dieser photographischen Aufnahme der Ductus cochlearis etwas mehr unter das übrige häutige Labyrinth gerückt, als es den natürlichen Verhältnissen entspricht (vergl. Tafel 38).

14
1

Gustav Fischer, Jena. J. B. Obernetter, München.

Tafel XXXVIII

Plattenmodell des isolierten häutigen Labyrinthes des Erwachsenen in Verbindung mit dem Nervus octavus und dem Nervus facialis. Ferner wurden diesem Modell vermittelst der einfachen Schnittserienrekonstruktion die Arterien des häutigen Labyrinthes und die feineren Verzweigungen des Nervus cochlearis beigefügt. Rekonstruktionsvergrößerung wie bei Modell 1 (vide Vorbemerkungen zu den Modellen No. 4).

Das häutige Labyrinth, welches in der gleichen Anordnung abgebildet ist wie dasjenige der Tafel 37, läßt deutlich die Verhältnisse der 3 häutigen Bogengänge, des Utriculus, des Sacculus und des Ductus cochlearis erkennen. Der Nervus facialis zieht vom Ganglion geniculi an (links oben in der Figur) unter dem lateralen Bogen dahin. Unterhalb dieses Ganglion geniculi kommen die Stämme des Nervus vestibularis (zu den Ampullen und dem Utriculus zum Sacculus) und des Nervus cochlearis (zum Ductus cochlearis) zum Vorschein. Die einzelnen Nervenstämme dieses letzteren sind ebenfalls schematisch modelliert. Man erkennt deutlich, daß die Bündel des Nervus cochlearis durch die Kanäle des Tractus spiralis foraminulentus einerseits und auf dem Wege der Modiolus-Kanäle andererseits zur Membrana basilaris treten. Bevor diese einzelnen Nervenbündel ihr nervöses Endorgan erreichen, durchqueren sie die Anschwellung des Ganglion spirale[1]).

Erwähnt muß noch werden die Darstellung des Weiterlaufes der Arteria vestibulo-cochlearis (siehe Taf. 40) und der Arteria cochlearis propria. Erstere versorgt die Basalwindung der Schnecke, letztere wendet sich dem Modiolus zu.

1) In Wirklichkeit bilden die Anschwellungen des Ganglion spirale einen im Canalis ganglionaris (Rosenthal) kontinuierlich dahinziehenden Strang.

Digitized by Google

Gustav Fischer, Jena

Digitized by Google

Tafel XXXIX

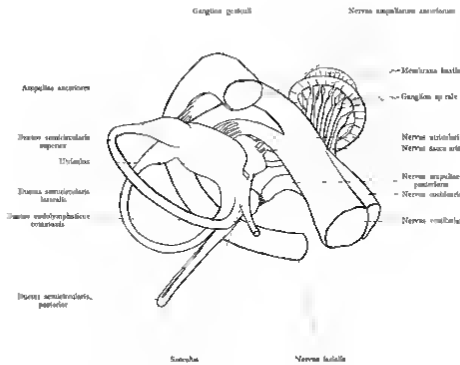

Plattenmodell des isolierten linken häutigen Labyrinthes des Erwachsenen in Verbindung mit dem Nervus facialis und dem Nervus octavus und seinen Aesten. Ansicht von oben. (Vide Vorbemerkungen zu den Modellen, Modell No. 3.)

Digitized by Google

Tafel XL.

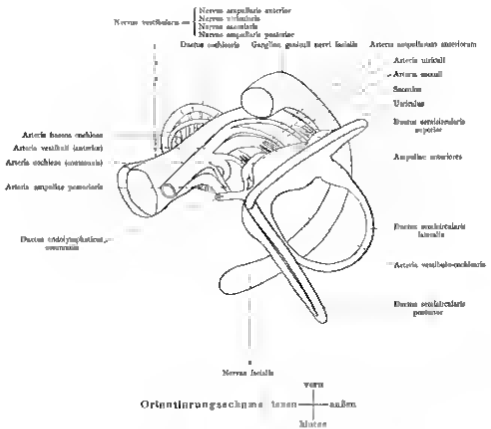

Plattenmodell des isolierten rechten häutigen Labyrinthes des Erwachsenen in Verbindung mit dem Nervus entavus und dem Nervus facialis lernen werden diesem Modell vermittelst der einfachen Schnittserienrekonstruktion die Arterien des häutigen Labyrinthes (Stamm und Verzweigungen der Arteria auditiva interna) beigelegt (vide Verbemerkungen zu den Modellen, Modell No 4) Ansicht von oben.

Bezüglich der Verzweigungen der Arteria auditiva interna sei bemerkt, daß für dieses Schnittserienobjekt folgendes Schema sich ergeben hat

Arteria auditiva interna
- Arteria vestibuli (anterior)
  - Arteria ampullaris anteriorum
  - Arteria utricul
  - Arteria vestibulo-cochlearis
    - Arteria sacculi
    - Arteria basis cochleae
- Arteria cochleae (communis)
  - Arteria cochleae propria
  - [in ea medialiter] vide Taf. 18, auf diese Taf. No. 40 nicht sichtbar]
- Arteria ampullae posteriores

Digitized by Google

Google

Tafel XLI

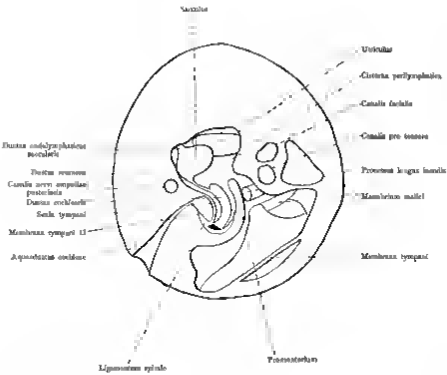

Plattenmodell des linken knöchernen Vestibulums und des Schneckenanfanges kombiniert mit dem Plattenmodell des linken häutigen Labyrinthes (Segment IV des Modelles No. 1 kombiniert mit Modell No. 2 siehe Vorbemerkungen zu den Modellen) Ansicht von innen

Gustav Fischer, Jena. J. B. Obernetter Nachfgr.

Digitized by Google

Tafel XLII

Plattenmodell des linken knöchernen Vestibulums und der Umgebung der Fenestra vestibuli kombiniert mit dem Plattenmodell des häutigen Labyrinthes. (Segment V des Modelles No. 1 kombiniert mit Modell No. 2, siehe Vorbemerkungen zu den Modellen.) Ansicht von innen. (Fortsetzung von Taf. 44.)

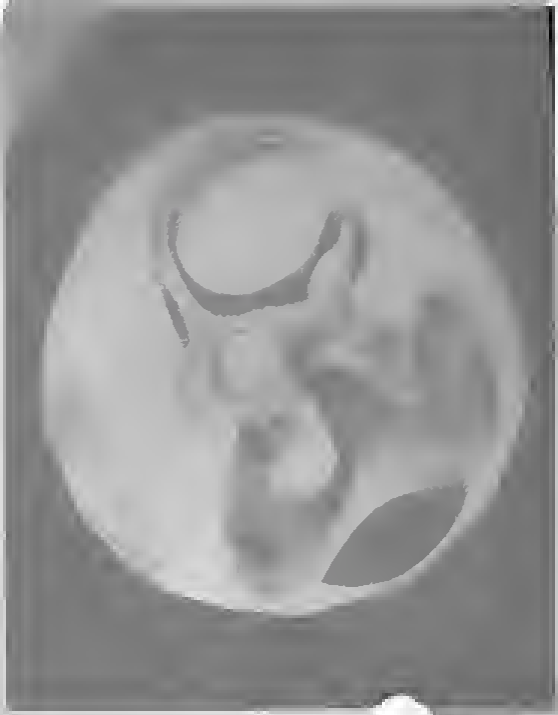

Tafel XLIII

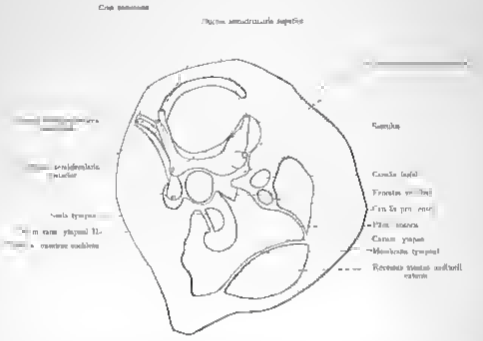

Plattenmodell des rechten knöchernen Vestibulums mit seiner Umgebung, kombiniert mit dem Plattenmodell des rechten häutigen Labyrinthes. Ansicht von außen. (Die Verhältnisse sind ähnlich denjenigen der Tafel 34, entsprechen also dem Segment IV des Plattenmodelles. Nur darf hier eine Abbildung des rechtsseitigen Gehörorganes zur Darstellung gelangte.)

$\frac{14}{1}$

Gustav Fischer, Jena J. B. Obernetter München.

Tafel XLIV

Plattenmodell des linken knöchernen und häutigen Labyrinthes des Neugeborenen. Das häutige Labyrinth zum Teil eröffnet (vgl. Vorderansichten in Modellen, Modell No. 5). Ansicht von innen.

Das häutige Labyrinth des Neugeborenen unterscheidet sich von demjenigen des Erwachsenen hauptsächlich auch dadurch, daß alle größeren Hohlräume des ersteren (Sacculus, Utriculus und Ductus endolymphaticus) ein relativ viel weiteres Lumen aufweisen. Beim Erwachsenen ist, wie ich zuerst nachgewiesen habe (s. Topographie des menschlichen Gehörorganes), der Ductus reuniens gewöhnlich thrombosiert, d. h. er entbehrt eines durchgängigen Lumens (vergl. Tafel 41 und 42).

Digitized by Google

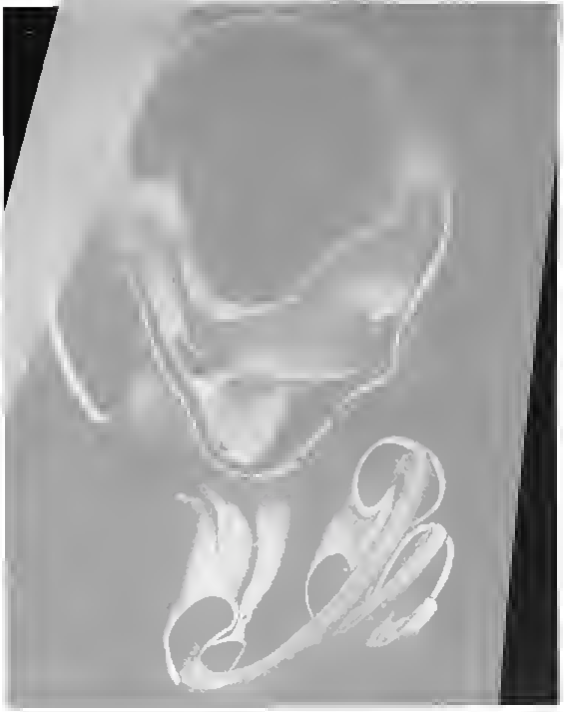

Gustav Fischer, [illegible]

[illegible]

Tafel XLV.

Gustav Fischer, Jena. J. B. Obernetter München.

Digitized by Google

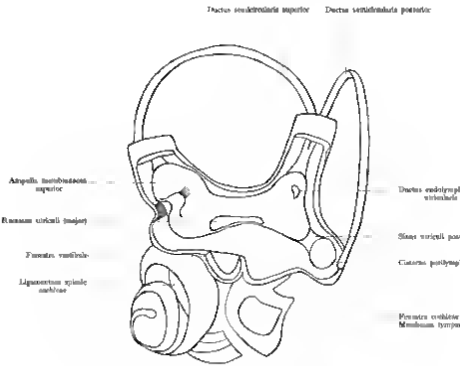

Plattenmodell des linken knöchernen und häutigen Labyrinthes des Erwachsenen, das häutige Labyrinth zum Teil eröffnet (viele Vorbemerkungen zu den Modellen, Modell No. 6). Ansicht von außen. (Gleiches Objekt wie Tafel 45.)

Die Fenestra ovalis ist überspannt gedacht von dem gemeinsamen Endostium des Vestibulum.

Digitized by Google

13
1

Gustav Fischer, Jena. J. B. Obergutter München.

Digitized by Google

Tafel XLVII

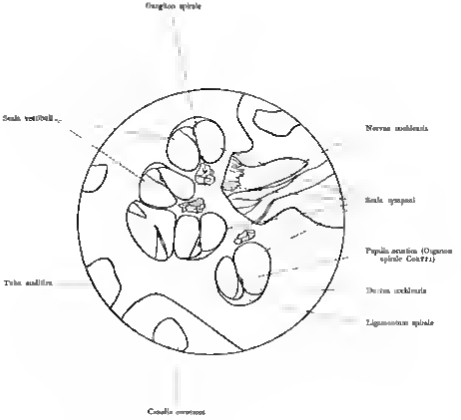

Mikroskopischer Schnitt durch die linke Schnecke. Erwachsener. Die Schnittrichtung verläuft annähernd parallel der Ebene des oberen Bogenganges. Ansicht von außen.

Tafel XLVIII

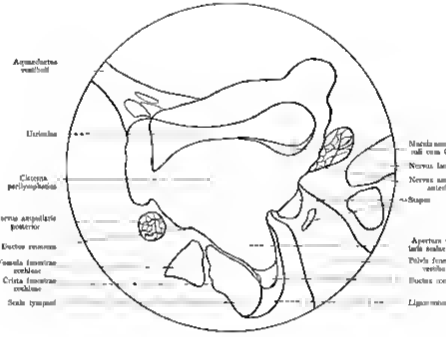

Mikroskopischer Schnitt durch das linke Vestibulum. Erwachsener Die Schnittrichtung verläuft annähernd parallel zur Ebene des oberen Bogenganges. Ansicht von innen. (Betreffend den Ductus reuniens vide Tafel 44)

Digitized by Google

Tafel XLIX.

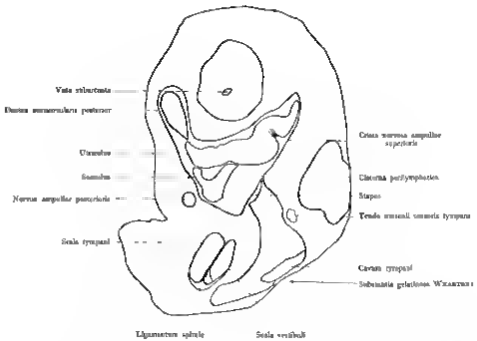

Mikroskopischer Schnitt durch das linke Vestibulum und die linke basale Schneckenwindung des Neugeborenen. Ansicht von innen. Die Schnittrichtung verläuft ziemlich parallel zur Ebene des oberen Bogenganges (vergl. auch Tafel 44).

Digitized by Google

20
1

Gustav Fischer, Jena. J. B. Obernetter, München.

Tafel L.

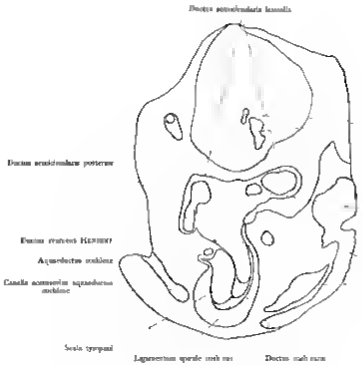

Mikroskopischer Schnitt durch das linke Vestibulum eines Neugeborenen. Ansicht von innen. Die Schnittrichtung verläuft annähernd parallel zur Ebene des oberen Bogenganges. (Vergl. auch Tafel 44.)

Digitized by Google

20
1

Gustav Fischer, Jena J. F. Bergmann'sche Buchdr. München.

Anhang

Verzeichnis der Publikationen des Verfassers.

(Aus dem pathologisch-anatomischen Institut Bern Professor LANGHANS.) Hypophysis and Thymusdrüse. Von A. SCHOENEMANN II. Assistent des Institutes. VIRCHOWS Archiv 1892. LII.

Ein neuer Inhalationsapparat. Von dem Krankenhausarzt Dr. Theodor Spitzlin in Zürich. Erfinder von Dr. SCHOFENEMANN I. Assistenzarzt der chirurgischen und medizinischen Abteilung Ingenbohl 1893.

Asepsinum. Antiseptisierungsmittel. Einführung in den von Dr. SCHOENEMANN konstruierten Narkotisierapparat mit Glasmaske. Inthilegen 1893.

Ein Universal Narkotisierapparat. Korrespondenzblatt für Schweizer Aerzte. 1893.

Entspannungsmittel für glatt gebräunlichtes Antlitz zunehmen den Grundprinzipien und Hygiene? Korreps adenzblatt für Schweizer Aerzte 1901.

Aus dem anatomischen Institut Bern Prof. STRASSER.) Beitrag zur Kenntnis der Blutgefäßbildung und des Muskelwachstums. Anatomische Hefte von MERKEL u. BONNET Heft 56 (Habilitationsschrift) 1901.

Nase und Kehlkopf in ihren Beziehungen zu den Lungenkrankheiten. Bern. K. J. Wyss. 1902.

Strahlenbrand und seine Heilquelle. Eine balneologische Skizze. Bern. K. J. Wyss. 1902.

(Aus dem anatomischen Institut in Bern. Prof. STRASSER.) Färbung und Aufbewahrung von Schnittserien auf Paraffinunterlage. Zeitschrift für wissenschaftl. Mikroskopie. 1902.

Nachtrag zu meinem Aufsatz: Färbung und Aufbewahrung von Schnittserien auf Paraffinunterlage. Zeitschrift für wissenschaftl. Mikroskopie. 1902.

Die Umwandlung (Metaplasie) des Zylinderepithels in Plattenepithel in der Nasenhöhle des Menschen und ihre Bedeutung für die Entstehung des Ozenas. VIRCHOWS Archiv für pathol. Anatomie. 1902.

Aus der Ohren-, Nasen- und Kehlkopfklinik Basel. Prof. SIEBENMANN.) Die Veränderungen der Nasenschleimhaut in Malariagebieten bei Nephritis. Archiv für Laryngologie. 1902.

Berichtigungen und Nachtrag zu den meinem Aufsatz: Ueber die Veränderungen der Nasenschleimhaut in Malariagebieten bei Nephritis. Archiv für Laryngologie. 1902.

Die Ozena. Sammelreferat in Centralbl. f. Ohrenheilkunde. 1903.

Neuer Luftmessapparat gebaut nach den Zentimeterkommissionen der Hörkurve. Akad. Vortrag vom 8. Febr. 1903 (als Manuskript gedruckt).

Ein neues Nasenspülsystem nebst neuem Apparat zur Anfeuchtung und Regenerierung der Luft beim Ein- und Ausatmen. Monatsschrift für Ohrenheilkunde. Archiv für Ohrenheilkunde Bd. 58. 1903.

Demonstration von Hilfsmitteln beim menschlichen Gehörorgan. Vorschlag zur Abänderung der Kornzahlen und Reihenstufenkonvention des Schläfenbeines. Mit 4 photographischen und 4 zinkographischen Tafeln. Wiesbaden J. F. Bergmann. 1904.

Bemerkungen Beziehungen zwischen Schläfenbeinform und Konfiguration der Paukenhöhle. Verhandlungen der Deutschen otologischen Gesellschaft in Heidelberg 1905.

Die Hygiene des Sprech- und Singstimmorgans. Akademischer Vortrag gehalten am 10. Februar 1905. (Als Manuskript gedruckt.)

Zur neuen Topographie des menschlichen Gehörorgans. Eine Entgegnung an Professor SIEBENMANN. Korrespondenzblatt für Schweizer Aerzte 1905.

Der Eigenton des Trommelfells im Schädel. Korrespondenzblatt f. Schweizer Aerzte 1905.

Schläfenbein und Schädelbasis. Eine anatomisch-chirurgische Studie. Mit 8 Tafeln in Lichtdruck und 5 Figuren im Text. Neue Denkschriften der Schweizerischen Gesellschaft für die gesamten Naturwissenschaften. Band. Georg & Cie. 1906.

Digitized by Google

Ueber die Berechtigung bei der anatomischen Beschreibung des menschlichen Gehörorganes die wirklichen Lagenverhältnisse zu berücksichtigen. Archiv f. Ohrenheilkunde. 1906.

Die kalten Inhalationen bei Krankheiten der oberen Luftwege. Annalen der Schweiz. balneologischen Gesellschaft. Bd. 2. 1906.

Sauerstoff-Gasglühlicht (für laryngologische Zwecke). Archiv f. Laryngologie. 1906.

Zur klinischen Pathologie der adenoiden Rachenmandelhyperplasie. Zeitschrift für Ohrenheilkunde. Heft 2. 1906.

Kasuistische Mitteilungen aus der Privatklinik von Dr. SCHOENEMANN. Archiv für Laryngologie. 1906.

Anatomische Bemerkung zur Labyrinthösterung. (Mit 4 Figuren.) Verhandlungen der Otol. Gesellschaft. Wien 1906.

Zur Erhaltung des schallleitenden Apparates bei der Radikaloperation. Verhandlungen der Otol. Gesellschaft. Wien 1906.

Demonstration mikroskopischer Präparate über die pathologische Anatomie der Rachenmandelhyperplasie. Verhandlungen der Otol. Gesellschaft. Wien 1906.

Erwiderung auf obige Bemerkungen von Prof. SIEBENMANN. Archiv für Ohrenheilkunde. Bd. 60. 1906.

Ueber den Einfluß der Radikaloperation (am Gehörorgan) auf das Hörvermögen. Korrespondenzblatt für Schweizer Aerzte. 1906.

Plattenmodelle des menschlichen Gehörorganes. Verhandlungen der Gesellschaft deutscher Naturforscher und Aerzte. Stuttgart 1906.

Atlas des menschlichen Gehörorganes mit besonderer Berücksichtigung der topographischen und chirurgischen Anatomie des Schläfenbeines. Mit 30 Tafeln in Lichtdruck u. 48 Figuren im Text. Jena, G. Fischer 1907. (In das Englische übersetzt von Dr. P. HAY, Sheffield.)

Ueber den Einfluß der behinderten Nasenatmung auf Gesundheit und Körpergestaltung. Akadem. Vortrag gehalten im Januar 1907. (Als Manuskript gedruckt.)

Zur Physiologie der normalen und hyperplastischen Tonsillen. Monatsschrift f. Ohrenheilkunde. 1907.

Bericht über die Tätigkeit meiner otorhinolaryngologischen Privatklinik und Poliklinik vom 1. Okt. 1905 bis 1. April 1907, mit anschließenden klinisch-kasuistischen Betrachtungen. Monatsschrift für Ohrenheilkunde. 1907. (Im Druck.)

Klinische Mitteilungen über: 1) die Kaninfektionen, 2) die Fazialislähmungen nach Radikaloperationen am Gehörorgan, 3) die rhinologischen submukösen und subkutanen Paraffininjektionen. Nach einem Demonstrationsvortrag im mediz. Bezirksverein Bern. Korrespondenzblatt für Schweizer Aerzte. 1907. (Im Druck.)

Arbeiten aus dem klinischen Privatlaboratorium von Herrn Dozent Dr. SCHOENEMANN.

Beitrag zur Kenntnis der epithelialen Auskleidung des Vestibulum nach den Menschen und der Säugetiere. Von F. CHARITON. Zeitschr. f. Ohrenheilkunde. 1905.

Ueber die Beziehungen der Größenverhältnisse der Highmorshöhlen zum individuellen Schädelbau und deren praktische Bedeutung für die Therapie der Kieferhöhlenaufträgungen. Von Dr. phil. O. SCHÜRCH. Archiv f. Laryngologie. 1906.

Ueber die Inhalation der normalen und hyperplastischen Rachenmandel. Von C. SEREBRIAKOFF. Archiv für Laryngologie. 1906.

Digitized by Google



QM 942457
.S67 Schoenemann FOLIO
Atlas des Menschlichen
Gehörorganes
DOES NOT CIRCULATE
Ap 18 '96 Jo 23 '96
Mo 21 '96
FOLIO ROOM 942457
Biology Library
QM 507
.S37

77 538 729

Atlas typischer chirurgischer Operationen. Für Ärzte und Studierende [illegible] Beckenknochen. [illegible] Prof. Dr. [illegible] Prof. Dr. [illegible] Mit [illegible] Abbildungen. [illegible] Prof. Dr. Fritz Brehmer [illegible] Prof. Dr. [illegible] Prof. Dr. [illegible] Mit [illegible] Abbildungen.